DOI: 10.59138/clsklxncwowob

Prevalenca e kanalit retromolar–rishikim i literaturës

Florina Sahiti, Resmije Abdyli, Nora Berisha

Autore
Florina Sahiti
Katedra e Kirurgjisë Orale, Fakulteti i Mjekësisë, Universiteti i Prishtinës, Prishtinë, Kosovë
Resmije Abdyli
Katedra e Kirurgjisë Orale, Fakulteti i Mjekësisë, Universiteti i Prishtinës, Prishtinë, Kosovë
Nora Berisha
Katedra e Ortodoncisë, Fakulteti i Mjekësisë, Universiteti i Prishtinës, Prishtinë, Kosovë

Për korrespondencë
Florina Sahiti
florina.sahiti@uni-pr.edu

ABSTRACT

The retromolar canal is an anatomical variation located in the posterior part of the mandible. The retromolar canal contains the accessory neurovascular bundle of the inferior alveolar nerve and myelinating fibers of the buccal nerve. The prevalence of retromolar canal with panoramic radiography varies from 0.08–8.3%, while with cone beam computed tomography (CBCT) it varies 10–66%, so knowledge about retromolar canal would facilitate oral surgical treatment in the retromolar area, avoiding complications resulting from damage to its contents.

ABSTRAKTI

Kanali retromolar paraqet variacion anatomik, i cili lokalizohet në pjesën posteriore të mandibulës. Kanali retromolar përmban tufën neurovaskulare akcesore të nervit alveolaris inferior, si dhe fije mielenizuese të nervit bukal. Prevalenca e kanalit retromolar në radiografitë panoramike varion prej 0.08% - 8.3 %, ndërsa me tomografi të kompjuterizuar me rreze konike - CBCT varion nga 10-66%. Andaj, njohuritë për kanalin retromolar lehtësojnë trajtimin kirurgjiko-oral në zonën retromolare duke shmangur kështu komplikimet që vijnë nga dëmtimi i përmbajtjes së saj.

Hyrje

Kanali dhe forameni retromolar paraqesin variacione anatomike, të cilat lokalizohen në pjesën posteriore të mandibulës. Kanali retromolar (KRM) zakonisht fillon nga kanali mandibular në pjesën fillestare të tij dhe përfundon në sipërfaqen e sipërme të kreshtës alvelore në zonën e trigonum retromolare me foramenin retromolar (FRM) [1]. Forameni retromolar në trigonumin retromolar gjendet mbi sipërfaqet okluzale të dhëmbëve të nofullës së poshtme dhe procesusit koronoid të ramusit të mandibulës. Është raportuar se diametri i tij varion nga 0.2mm – 3.29mm. Largësia e FRM nga sipërfaqja distale e molarit të tretë varion ndërmjet 4.23mm – 10.5mm, ndërsa me sipërfaqen distale të molarit të dytë ndërmjet 11.9mm – 16.8mm [2]. Distanca e foramenit retromolar nga kanali mandibular është rreth 11.41 mm, kurse gjerësia e kanalit retromolar rreth 1.71mm [1].

Kanali retromolar është raportuar se përmban tufën neurovaskulare akcesore të nervit alveolaris inferior dhe fije mielenizuese të nervit bukal [3]. Rëndësia e njohjes dhe lokalizimit të këtij variacioni qëndron në faktin se në këtë

regjion kryhen një numër i madh i intervenimeve kirurgjiko-orale, si ekstraksionet kirurgjike të dhëmbëve të impaktuar, vendosja e implanteve dentare, si dhe marrja e graftit kockor autolog në ramusin e mandibulës. Gjatë këtyre intervenimeve, dëmtimi i kësaj tufe nerovaskulare mund të rezultojë në mos arritjen e plotë të anestezionit për nervin alveolar inferior, gjakderdhje ekscesive intraoperative, parestezi në pjesën e gingivës së molarëve mandibularë në anën bukale, hematomë post operative, si dhe neuromë traumatike [4, 5]. Poashtu, është raportuar se kanali retromolar mund të jetë edhe rrugë për përhapjen e infeksioneve dhe tumoreve [6].

Ky punim është rishikim i literaturës në të cilin janë analizuar dhe prezentuar të dhënat nga studimet bashkëkohore në lidhje me kanalin dhe foramenin retromolar. Të dhënat janë nxjerrë nga kërkimet në databazat Pub Med dhe Google Scholar. Kërkimi është bërë duke përdorur fjalët kyçe: Retromolar canal, CBCT, Anatomical variations

Anatomia e kanalit retromolar

Në bazë të literaturës së shqyrtuar ekzistojnë klasifikime të ndryshme të anatomisë së kanalit retromolar. Patil me bashkp., në vitin 2013 klasifikuan KRM në tri tipa [7], (**Figura 1**).

Tipi A – kanali degëzohet vertikalisht nga kanali mandibular, distalisht nga molari i tretë dhe shkon prapa dhe lart, pastaj hapet në zonën retromolare.

- **Tipi A1** – kanali shkon prapa dhe lart deri në zonën retromolare,
- **Tipi A2** – kanali kalon një distancë të caktuar përpara, dhe pastaj kthehet prapa dhe lart për t'u hapur në zonën retromolare.

Tipi B – kanali ndahet poshtë foramenit mandibular, si dhe pastaj shkon përpara dhe lart për t'u hapur në zonën retromolare.

Tipi C – kanali ndahet pranë foramenit mandibular dhe pastaj shkon horizontalisht përpara, për t'u hapur poashtu në zonën retromolare.

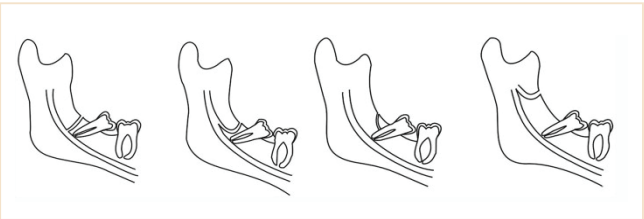

Figura 1 Klasifikimi i anatomisë së kanalit retromolar sipas Patil.

Diskutimi

Njohja e anatomisë së mandibulës dhe variacioneve të saj ka rëndësi në planifikimin e intervenimeve kirurgjiko- orale, pavarësisht se neglizhohen në praktikën e përditshme. Kanali retromolar (KRM) ka origjinën nga kanali mandibular, distalisht nga molari i tretë, ose i dytë dhe shtrihet lartë dhe përpara deri në foramenin retromolar (FRM), i cili në vete përmbanë tufën neurovaskulare. Paraqitja e komplikimeve gjatë dhe pas procedurave kirugjike në zonën retromolare, bëri që KRM të jetë qështje me interes të lartë nga studiuesit.

Studimet mbi prevalencën e kanalit retromolar tregojnë rezultate të larmishme lidhur me këtë dukuri. Përfundimet e arrituara nga këto studime janë ndikuar kryesisht nga popullata e studiuar, madhësia e mostrës si dhe metodologjia e përdorur për vlerësim (kufoma, mandibula të thara, radiografi panoramike dhe tomografi të kompjuterizuar me rreze konike – CBCT). Prevalenca e KMR në studimet e realizuara me radiografi panoramike, varion prej 0.08% - 8.3 %, ndërsa në CBCT varion nga 10–66% [7-10].

Në studimet e autorit DeDeoglu me bp. është raportuar se KRM është tipi më i zakonshëm prej kanaleve bifide mandibulare dhe atë në 33.8% të rasteve, ndërsa në studimin e Zhang me bp., si dhe Kang me bp. në 68.4% të rasteve, përkatësisht 52.5% [11-13].

Studimet e realizuara me CBCT lidhur me prevalencën e KRM, raportojnë një diskrepancë në rezultate, të cilat mund të jenë pasojë e numrit të mostrave dhe kritereve të përfshira në studim. Studimet me anë të CBCT mbi prevalencën e KMR tregojnë këto rezultate që variojnë mes 8.5% - 75.4% [10, 14-15].

Për sa i përket lidhshmërisë së KMR dhe gjinisë, autorët Nikkerdar me bp. gjatë vlerësimit të 200 CBCT-ve, identifikuan KRM në 44 raste apo 22% të rasteve dhe ate me numër më të lartë te meshkujt, por pa ndonjë dallim sinjifikant [16]. Studimi i autorëve Gamieldien me bp. raportuan për prevalencë më të lartë të KRM me 72.6% të rasteve nga 160 CBCT të analizuara, ndërsa sa i përket gjinisë, ky kanal ishte prezent në 44 raste nga gjithsejt 72 meshkuj, si dhe në 72 raste nga gjithsejt 88 femra [5]. Sa i përket gjinisë, rezultate të ngjajshme vërtetuan edhe Qurishi me bp. të cilët raportuan prezencë më të lartë të KRM te femrat, krahasuar me meshkujt, ndërsa përkundër kësaj, Capote me bp. nuk gjetën dallim signjifikant në mes të prezencës së KMR dhe gjinisë [17, 18]. Sipas këtyre studimeve, përdorimi i CBCT-së është shumë i rëndësishëm para procedurave kirurgjike, sidomos në rastet kur ka dyshime në evidentimin e variacioneve anatomike në radiografitë panoramike. Ortopantomografia, duke qenë se

karakterizohet me shtrembërime gjeometrike, zmadhim të parregullt, si dhe mbivendosje të strukturave, ka rezultuar jo e suksesshme në identifikimin e KRM.

Von Arx me bp. përdorën CBCT-në dhe Ortopantomografinë te 100 pacientë, për identifikimin e KRM. Pas analizës me CBCT, rezultatet raportuan praninë e KRM në 31 raste, ndërsa, pas analizës së ortopantomografive në 7 raste [9]. Rezultate të përafërta fituan edhe Muinelo-Lorenzo me bp. ku nga gjithsejt 225 subjekte, prania e KRM ishte në 36.8 % të rasteve të analizuara me CBCT, ndërsa në 16.8% të rasteve me ortopantomografi [10]. Poashtu, Sisman me bp. identifikuan 29 KRM me anë të ortopantomografisë, ndërsa, nga gjithsejt 947 raste të analizuara me CBCT, identifikuan 253 KRM [19]. Kanali retromolar u identifikua në të dy anët e mandibullës pas analizës me CT nga autori Kaufman me bp., kanal ky që nuk u identifikua në ortopantomografi [20]. Në **Figurën 2** është paraqitur mandibulla e tharë, si dhe pamja skenike e kanalit retromolar me CBCT [21].

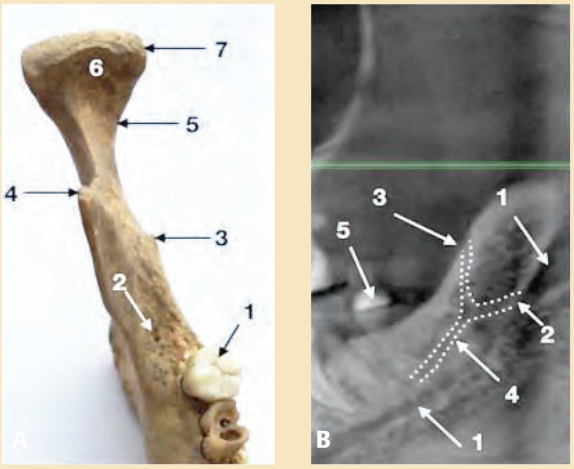

Figura 2 Fotografia dhe skenimi i mandibulës. **A**–1- Kurora e molarit të tretë, 2-forameni retromolar, 3- lingula, 4-procesusi koronoid, 5-qafa e mandibulës, 6-depresioni i muskulit pterygoid lateral, 7-koka e mandibulës. **B**–1-kanali mandibular, 2-kanali retromolar, 3-forameni retromolar, 4-kanali shtesë mandibular, 5-kurora e molarit të tretë

Përfundimi

Radiografia si metodë ndihmëse diagnostikuese është thelbësore në vendosjen e diagnozës, planifikimin e terapisë dhe përcjelljen e rezultateve. Ortopantomografia duke qenë radiografi 2D për shkak të superponimit të strukturave, rezulton të jetë më pak e besueshme në identifikimin e variacioneve anatomike. CBCT-ja është radiografi më efikase në vizualizimin e variacioneve anatomike që prezentohen në nofulla, mirëpo ende nuk ka një protokol të caktuar se kur duhet të kërkohen krahas leximit dhe analizës së ortopanit. Nevojiten udhëzuesit klinikë me qëllim që klinicistët të dijnë kur të sugjerohen CBCT-të për të vlerësuar praninë e kanalit retromolar dhe foramenit retromolar. Njohuritë mbi këto variacione, do të lehtësonin trajtimin në zonën retromolare, duke shmangur kështu komplikimet që vijnë nga dëmtimi i përmbajtjes së saj.

Literatura:

[1] Truong MK, He P, Adeeb N, Oskouian RJ, Tubbs RS, Iwanaga J. Clinical anatomy and significance of the retromolar foramina and their canals: a literature review. Cureus. 2017 Oct 17;9(1).

[2] Mohammadreza Jamalpour, Abbas Shokri, Sepideh Falah-koshki et al, Evaluation of retromolar canals with cone beam-computed tomography in an Iranian adult population: A retrospective study, International Journal of Clinical Dentistry

[3] Eroglu Cennet N, Levent C. Case Report: Aberrant buccal nerve in the retromolar canal

[4] Filo K, Schneider T, Kruse AL, Locher M, Gratz KW, Lubbers HT. Frequency and anatomy of the retromolar canal – implications for the dental practice. Swiss Dent J 2015; 125: 278-292.

[5] Gamieldien MY, Van Schoor A. Retromolar foramen: an anatomical study with clinical considerations. Br J Oral Maxillofac Surg 2016; 54: 784-787.

[6] Hou Y, Feng G, Lin W, Wang R, Yuan H. Observation of retromolar canals on cone beam computed tomography. Oral Radiol. 2020;36(4):365–370. doi:10.1007/s11282-019-00414-0

[7] Patil S, Matsuda Y, Nakajima K, Araki K, Okano T. Retromolar canals as observed on cone-beam computed tomography: their incidence, course, and characteristics. Oral Surg Oral Med Oral Pathol Oral Radiol 2013; 115: 692–9

[8] Haas LF, Dutra K, Porporatti AL et al. Anatomical variations of mandibular canal detected by panoramic radiography and CT: a systematic review and meta-analysis.

[9] von Arx T, Hanni A, Sendi P, Buser D, Bornstein MM. Radiographic study of the mandibular retromolar canal: an anatomic structure with clinical importance. J Endod 2011; 37: 1630–5.

[10] Muinelo-Lorenzo J, Suarez-Quintanilla JA, Fernandez-Alonso A, Marsillas-Rascado S, Suarez-Cunqueiro MM. Descriptive study of the bifid mandibular canals and retromolar foramina: cone beam CT vs panoramic radiography. Dentomaxillofac Radiol 2014; 43: 20140090

[11] DeDeoglu N, DUMAN SB. Prevalence of Bifid Mandibular Canals in Turkish Eastern Anatolia Population: A Retrospective Study. Journal of Clinical & Diagnostic Research. 2020 Feb 1;14(2).

[12] Zhang YQ, Zhao YN, Liu DG, Meng Y, Ma XC. Bifid variations of the mandibular canal: cone beam computed tomography evaluation of 1000 Northern Chinese patients. Oral surgery, oral medicine, oral pathology and oral radiology. 2018 Nov 1;126(5):e271-8.

[13] Kang JH, Lee KS, Oh MG, Choi HY, Lee SR, Oh SH, Choi YJ, Kim GT, Choi YS, Hëang EH. The incidence and configuration of

the bifid mandibular canal in Koreans by using cone-beam computed tomography. Imaging science in dentistry. 2014 Mar 1;44(1):53-60.

[14] Jamalpour M, Shokri A, Falah-koshki S, Zavareian A. Evaluation of retromolar canals with cone beam-computed tomography in an Iranian adult population: a retrospective study. Int J Clin Dent. 2016 Oct 1;9:59-66.

[15] Han SS, Hwang YS. Cone beam CT findings of retromolar canals in a Korean population. Surg Radiol Anat. 2014; 36(9): 871–876

[16] Nikkerdar N, Golshah A, Norouzi M, Falah-Kooshki S. Incidence and anatomical properties of retromolar canal in an Iranian population: a cone-beam computed tomography study. International journal of dentistry. 2020 Mar 9;2020.

[17] Qurishi AA, Bakri MM, Mustafa A, Altoëarqi SA. Incidence And Evaluation Of Retromolar Canal With CBCT In The Population Of Jazan Saudi Arabia-Our Experience with Review. Journal of Pharmaceutical Negative Results. 2022 Dec 31:1747-50.

[18] Capote TS, de Almeida Gonçalves M, Campos JÁ. Retromolar canal associated with age, side, sex, bifid mandibular canal, and accessory mental foramen in panoramic radiographs of Brazilians. Anatomy research international. 2015;2015.

[19] Sisman Y, Ercan-Sekerci A, Payveren-Arıkan M, Sahman H. Diagnostic accuracy of cone-beam CT compared with panoramic images in predicting retromolar canal during extraction of impacted mandibular third molars. Medicina oral, patologia oral y cirugia bucal. 2015 Jan;20(1):e74.

[20] Kaufman E, Serman NJ, Wang PD. Bilateral mandibular accessory foramina and canals: a case report and review of the literature. Dentomaxillofacial Radiology. 2000 May 1;29(3):170-5.

[21] Komarnitki I, Mankowska-Pliszka H, Roszkiewicz P, Chloupek A. A morphological study of retromolar foramen and retromolar canal of modern and medieval population. Folia Morphologica. 2020;79(3):580-7.