DOI: 10.59138/klzdvglysqbrh RSK

Trajtimi jo-kirurgjikal me mineral treoksid agregat i incizivit lateral maksillar me apeks të hapur në një seancë

Almedin Berisha, Edona Buleshkaj, Hekuran Sahatçiu, Petrit Lushi, Shkëlqim Azizi, Burbuqe Preniqi

Autorë

Almedin Berisha
Ordinanca private klinike "Dr. Berisha", Pejë, Kosovë
Edona Buleshkaj
Ordinanca private klinike "Dr. Berisha", Pejë, Kosovë
Hekuran Sahatçiu
Ordinanca private klinike "Dr. Berisha", Pejë, Kosovë
Petrit Lushi
Ordinanca private klinike "Dr. Berisha", Pejë, Kosovë
Shkëlqim Azizi
Ordinanca private klinike "Dentex", Prishtinë, Kosovë
Burbuqe Preniqi
Universiteti i Prishtinës "Hasan Prishtina", Prishtinë, Kosovë

Për korrespondencë

Burbuqe Preniqi
dr.burbuqepreniqi@gmail.com

ABSTRACT

Although dental trauma is difficult to manage by general dental practices, it is important to follow the appropriate steps to achieve optimal results. This case report describes the non-surgical management of a tooth with an open apex and necrotic pulp using MTA and CWC (continuous wave compaction) to achieve endodontic success. Although it is a controversial technique, if the right conditions are provided, the creation of an artificial barrier continues to preserve an adequately functional and healthy tooth in the arch while avoiding extensive surgical and prosthetic procedures to replace a potentially compressed tooth. This case report highlights the beneficial effects of MTA, which are very good in the field of apexification or even regenerative dentistry as a whole. The 29-year-old man presents post-traumatic necrosis of the maxillary lateral incisor (tooth 12) which has been closed in the apical part with MTA, artificial barriers have been created, achieving the disinfection of the root canal, the remission of apical periodontitis, and where after 8 months of follow-up we have a lot of progress. The importance of using biocompatible materials such as MTA is emphasized, which in this case resulted in satisfactory results. This report reviews the management of a lateral incisor with open apex and necrotic pulp with apical plug with the aid of MTA and CWC achieving a successful apical and canalicular system seal.

ABSTRAKTI

Bazuar në praktikat klinike stomatologjike deri më sot, edhe pse traumat dentare menaxhohen me vështirësi, nevojiten që të ndiqen hapat e duhur për arritjen e rezultateve optimale. Në këtë prezantim rasti do të bëhet përshkrimi i menaxhimit jo-kirurgjikal të dhëmbit me apeks të hapur dhe me pulpë nekrotike, me ndihmën e Mineral Treoksid Agregat cementit (MTA) dhe me kondensim vertikal të gutaperkës për të arritur suksesin endodontik të mbushjes apikale të sistemit kanalikular. Edhe pse lidhur me këtë teknikë ka debate të shumta, sigurimi i kushteve të duhura, si dhe krijimi i barrierës artificiale mundëson ruajtjen funksionale të dhëmbit, duke shmangur kështu procedurat kirurgjikale dhe protetikore për të zëvendësuar një dhëmb potencial-

isht të kompromituar. Ky prezantim rasti nxjerr në pah efektet e dobishme të MTA-së, të cilat janë të shumta në fushën e apeksifikimit apo edhe të stomatologjisë regjeneruese në tërësi. Në këtë prezantim është përshkruar trajtimi i dhëmbit me diagnozë klinike: Periodontit apikal kronik me fistulë dhe apeks të hapur, pra me pulpë nekrotike. Trajtimi endodontik në këtë rast është kryer duke përdorur teknikën crown down dhe pas ndjekjes së protokolit standard të irrigimit, apeksi i hapur është mbyllur me MTA në një vizitë të vetme. Kanali i rrënjës është mbushur me teknikën e kondenzimit vertikal me gutaperkë të nxehtë. ***Konkluzioni***: Krijimi i një barriere artificiale përgjatë apeksit të hapur, së bashku me përgatitjen e tij dhe obturimin 3D është trajtimi endodontik i duhur.

Fjalët kyçe: apeksi i hapur, trauma dentare, obturimi i kanalit të rrënjës, apeksifikimi, MTA, kondenzimi vertikal, incizivi lateral maksillar.

Hyrje

Apeksi i hapur paraqet një sfidë në trajtimin e lëndimeve të pulpës. Kur apeksi nuk është i mbyllur, nuk mund të aplikohen procedurat rutinore të kanalit, ndërsa rezultati i trajtimit është i paparashikueshëm. Klinicistët duhen të kenë kujdes gjatë dezinfektimit dhe obturimit të kanalit për shkak të apeksit të hapur [1]. Tek apeksi i hapur varësisht nga vitaliteti i pulpës së atakuar janë të mundshme dy qasje: apeksogjeneza-terapia e pulpës vitale dhe/ose apeksifikimi-mbyllja e fundit të rrënjes.

Apeksifikimi është induktimi i barrierës kalcifikuese përgjatë apeksit të hapur. Apeksifikimi nënkupton largimin e pulpës nekrotike, pastrimin e kanalit nga debrisi dhe vendosjen e një medikamenti antimikrobial [2]. Faktori kritik në formimin e barrierës apikale është pastrimi i kanalit të rrënjës nga debrisi dhe mbyllja hermetike e apeksit. MTA është përdorur si material për apeksifikim. Ky material është treguar se posedon biokompatibilitet dhe aftësi për t'u mbyllur mirë, ndërsa për shkak të pH-së së lartë ka edhe veprim antimikrobik.

Diagnoza e saktë, planifikimi i trajtimit, debridmenti i duhur, dezinfektimi dhe krijimi i një barriere artificiale në pjesën apikale të kanalit të rrënjës me apeks te hapur, janë faktorë të nevojshëm për një trajtim të suksesshëm të dhëmbit me apeks të hapur [3]. Përgatitja e kanalit të rrënjës duhet të bëhet pa gabime procedurale duke respektuar gjatësinë e punës së kanalit të rrënjës për shkak të apeksit të hapur dhe duke ruajtur rrugën e tij natyrale. Kjo mund të arrihet me përzgjedhjen e saktë të instrumenteve për nga madhësia dhe dizajni i tyre. Gjithashtu, për një trajtim të suksesshëm të kanalit të rrënjës, është e nevojshme që operatori të ketë njohuri për morfologjinë e brendshme të kanalit të rrënjës për të lokalizuar kanalin e rrënjës dhe për të pastruar, formuar dhe mbyllur siç duhet- hapësirën e kanalit të rrënjës në aspektin tre dimensional [4].

Pavarësisht nga të gjitha këto, përgatitja dhe mbyllja e kanalit të rrënjës me apeks të hapur, është sfiduese pasi që gjatë instrumentimit mund të dëmtohet indi që është përgjegjës për krijimin e barrierës. Për shkak të apeksit të hapur, trajtimi endodontik i incizivit lateral maksillar është një sfidë për operatorët të cilët duhet të jenë të shkathtë gjatë menaxhimit jo-kirurgjikal të apeksit të hapur. Bazuar në studime të ndryshme, prognoza e dhëmbit varet shumë nga mbyllja hermetike e apeksit dhe formimi i barrierës artificiale [5].

Prezantimi i rastit

Pacienti i moshës 29-vjeçare është paraqitur në klinikën private stomatologjike, me ankesë për praninë e një fistule në forniks në regjionin e incizivit lateral maksillar. Dhëmbi ishte asimptomatik. Gjatë marrjes së anamnezës, u kuptua se pacienti kishte pasur një traumë në fëmijëri, si dhe po ashtu ishte trajtuar në mënyrë ortodontike me maskerina transparente. Testi i perkusionit, palpimit dhe termo-testi ishin negativ. Gjatë ekzaminimit klinik te pacienti u vërejt fistula në forniks në regjionin e incizivit lateral maksillar. Radiografia retroalveloare zbuloi një ndryshim në regjionin periapikal me dimenzione 10 mm me 9 mm dhe apeks të hapur 0, 9 mm për shkak të traumës në fëmijëri. Diagnoza ishte periodontit apikal kronik me fistulë dhe apeks të hapur. Para fillimit të trajtimit pacientit iu injektua anestezioni infiltrativ Septanest 1:100.000 (hidroklorur artikain 4% me adrenalinë 1:100000), (Septodont, Saint-Maur-des-Fosses Cedex, France) duke përdorur shiringën Carpo.

Trajtimi endodontik u krye me rubber dam. Pas hapjes së kavitetit dhe trepanimit të dhomës pulpare, është bërë lokalizimi i hyrjes në kanal. Për lokalizimin e kanalit u përdorën llupa me zmadhim 3.0 (Univet Loupes Spa, Rezzato, Itali). Kanali u eksplorua me K-file me madhësi 15 dhe 20 (Diadent, Francë). Gjatësia e punës u vendos 1 mm më shkurt nga forameni apikal për shkak të apeksit të hapur. Indi nekrotik u largua dhe kanali i rrënjës u përpunua me rotary file E-flex blue (Eighteeth, District, Changzhou City, Kinë) me madhësi17/08, 25/06, për të vazhduar më pas me madhësinë 35/06 me teknikën crown-down. Për këtë qëllim u përdor endomotori E connect S (Eighteeth, District, Changzhou City, Kinë) me 350 rpm dhe çift rrotullues 2.5 Ncm, duke e futur instrumentin në mënyrë pasive në kanalin e rrënjës. Për shkak të gjerësisë së kanalit dhe apeksit të hapur, iu kushtua kujdes i veçantë parandalimit të tejinstrumentimit përtej apeksit me qëllim të krijimit të barrierës. Gjatë formësimit dhe pastrimit të kanalit, është bërë irrigimi me 2 ml hipoklorur natriumi 5, 25 % të aktivizuar me pajisje

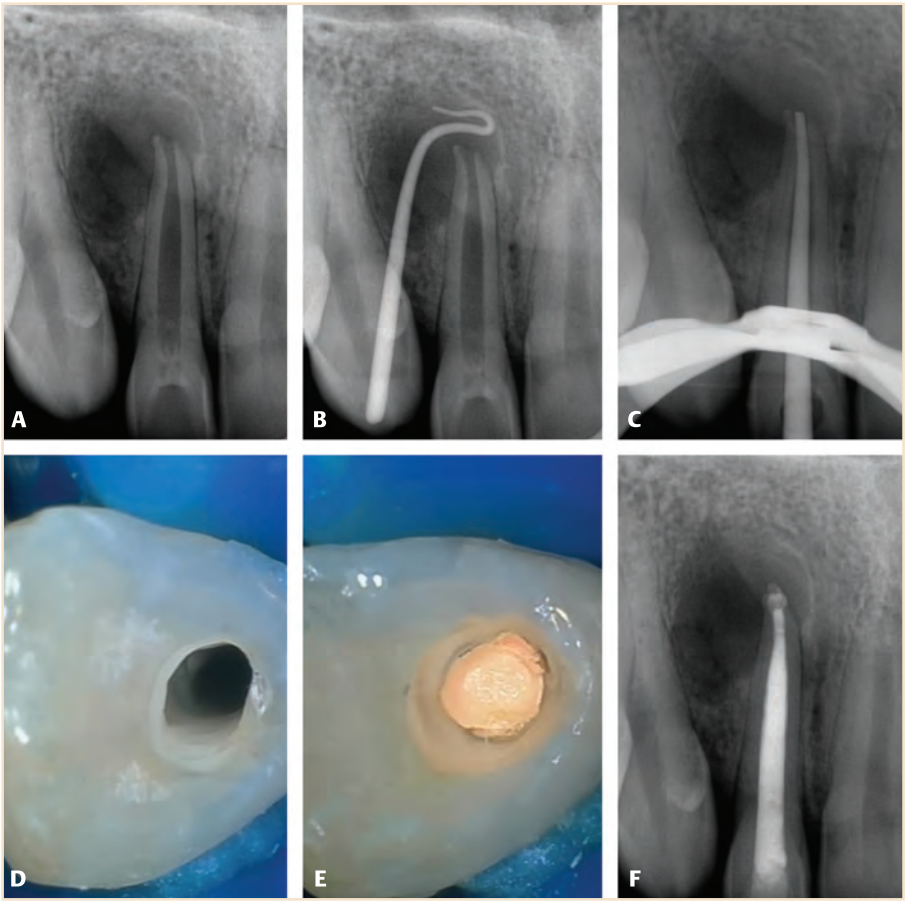

Figura 1 **A**–Radiografia e parë diagnostike; **B–**Radiografia me gutaperkë në kanalin fistuloz; **C–**Përcaktimi i gjatësisë punuese; **D–**Kaviteti pas incizimit me kamerë intraorale. **E–**Mbyllja hermetike koronale. **F–**Radiografia pas mbylljes së kanalit të rrënjës.

ultrasonike Ultra x (Eighteeth, District, Changzhou City, Kinë) për 30 sekonda dhe duke shkuar 1 mm nën apeks sipas protokollit të Haapasalo [6], në mënyrë që mos të ekstrudohet irriguesi. Pas formësimit dhe pastrimit, irrigimi vazhdoi me 3 ml 5, 25% NaOCl (Cerkamed, Stalowa Wola, Poloni) me aktivizim 30 sekonda dhe 1 ml EDTA 17% për 1 minutë, të aktivizuar me Ultra X. Procedura është përsëritur prapë me irrigim prej 2 ml 5, 25 % NaOCl në kanal dhe aktivizim për 30 sekonda, si dhe 1 ml EDTA 17% aktivizuar me ultratingull për 30 sekonda. Tharja u krye me paper points me madhësi 40/06 ashtu që të mos tejkalohet apeksi. Gjatësia punuese e kanalit të rrënjës u verifikua me radiografi, duke vendosur plugerin nr. 60, me qëllim evitimi të mbushjes përtej apeksit gjatë aplikimit të MTA-së. Mbyllja e kanalit të rrënjës është kryer me MTA (Cerkamed, Stalowa Wola, Poloni). Barriera artificiale është realizuar me anë të apical plug Map system (Produits Dentaires SA, Vevey, Zvicër) me gjilpërë memorizuese nr. 19 me ngjyrë të kuqe. Aplikimi i MTA-së është bërë me plugger nr. 60, ndërsa kondenzimi vertikal i gutaperkës është bërë me Fast Pack dhe Fast Fill (Eighteeth, District, Changzhou City, China). Madhësia e gutaperkës së përdorur ishte 35/06 (Diadent, Francë) në kombinim me pastën Sealapex (Kerr Corporation, Orange, CA, USA). I tërë trajtimi endodontik është përfunduar në një vizitë (**Figura 1A-F**).

Pacienti pas trajtimit endodontik, si dhe pas aplikimit të mbushjes koronale, nuk ka treguar shenja shqetësimi, apo dhimbjeje. Me qëllim të verifikimit të suksesit të trajtimit, pacienti është thirrur në vizita ri kontrolluese, si dhe pas 8 muajëve është bërë radiografia (**Figura 2**).

Diskutimi

Në rastin e prezantuar, MTA-ja është dëshmuar si zgjedhje efikase në arritjen e apeksifikimit në një vizitë të vetme. Procedura e apeksifikimit është realizuar me MTA, material biokompatibil me indet periapikale, si dhe i suksesshëm në krijimin e barrierës apikale [6]. Përparësia e përdorimit të MTA-së është numri i reduktuar i vizitave, si dhe mbushja e kanalit në një vizitë të vetme. Një numër i madh autorësh, tek apeksi i hapur dhe me diagnozë të periodontit apikal kronik, preferojnë të përdoret pasta e hidroksidit të kalciumit për 10–14 ditë për neutralizimin

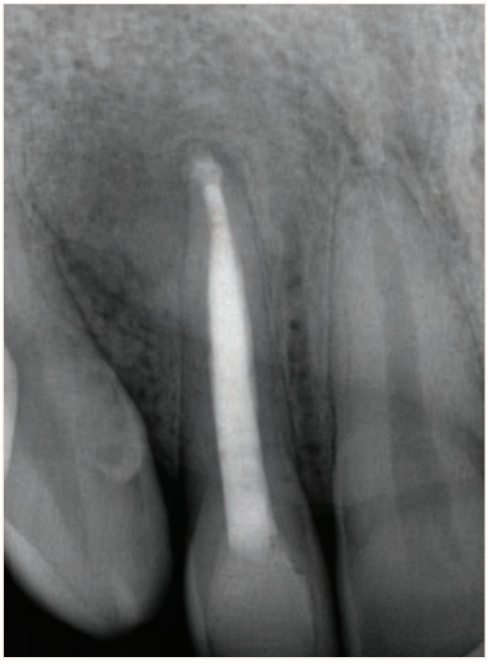

Figura 2 Radiografia 8 muaj pas mbylljes së kanalit të rrënjës.

e pH-së acidike në pjesën apikale, ndërsa në seancën e dytë të vazhdohet me aplikimin e MTA-së [7–10].

Shumë teknika mund të përdoren për të arritur një mbyllje apikale adekuate, por asnjëra nuk do të parandalojë rrjedhjen 100% në afat të gjatë [11, 12]. Teknika e aplikuar në rastin tonë, me apical plug me map system dhe aplikim të MTA-së, si dhe me kondenzimin vertikal të gutaperkës, është metodë e përshtatshme për menaxhimin në një seancë të kanalit të gjerë të rrënjës me apeks të hapur. Sa i përket të dhënave statistikore dhe të rezultateve mbi apeksifikimin, ekziston studimi i Cvek i cili raportoi për rezultatin e 55 incizivëve të përhershëm jovitalë të trajtuar me apeksifikim. Ai tregoi se në gjithsej 50 incizivë, shërimi ishte i plotë dhe me mbyllje apikale, por nuk kishte formim në vazhdimësi të rrënjëve deri në periudhën kohore 14–21 muaj pas trajtimit [13].

Alobaid me bp. gjetën shkallë më të lartë suksesi në rastet e apeksifikimit, krahasuar me rastet e rivaskularizimit[14]. Sipas autorit Jeeruphan, terapia regjenerative endodontike si dhe teknika e formimit të barrierës apikale me MTA, u raportua të jetë më e suksesshme në raport me procedurën e apeksifikimit me hidroksid të kalciumit [15].

Në rastin tonë të incizivit lateral maksillar me diagnozë të periodontitit apikal kronik me fistulë të trajtuar në një seancë, si dhe apeks të hapur, ndryshimi periapikal ishte tërhequr pothuajse tërësisht, dhe me mbyllje apikale pas 8 muajve. Megjithatë, kontrolli radiografik duhet të vazhdohet edhe për një kohë.

Përfundimi

Materiali dhe metoda e aplikuar në rastin e prezantuar u dëshmuan të suksesshme në trajtimin e periodontit apikal kronik me fistulë dhe apeks të hapur.

Literatura

[1] Ingle JI, Bakland LK, Baumgartner JC. Endodontics. 6th ed. Hamilton, Ontario, Canada, B.C: Decker; 2008.

[2] Schilder H. Cleaning and shaping the root canal. Dent Clin North Am. 1974; 18 (2): 269-96. PMID: 4522570.

[3] Del Fabbro M, Afrashtehfar KI, Corbella S, El-Kabbaney A, Perondi I, Taschieri S. In vivo and in vitro effectiveness of rotary nickel–titanium vs manual stainless steel instruments for root canal therapy: systematic review and meta-analysis. J Evid Based Dent Pract. 2018; 18 (1): 59–69. DOI: 10.1016/j.jebdp.2017.08.001.

[4] Arias A, Peters OA. Present status and future directions: Canal shaping. Int Endod J. 2022; 3 (3): 637-55. DOI: 10.1111/iej.13698.

[5] Hemanth S, Sujatha I, Vamshi Krishna V, Jayalakshmi K. Endodontic Management of Mandibular Second Premolar Having Type-V Vertucci Canal Configuration – Case Series. Saudi J Oral Dent Res.2017; 2 (3): 76-80. DOI: 10.21276/sjodr.2017.2.3.5.

[6] Haapasalo M, Shen Y, Wang Z, GaoY. Irrigation in endodontics. British Dental Journal. 2014; 216 (6): 299-03. DOI: 10.1038/sj.bdj.2014.204.

[7] Sert S, Bayirli GS. Evaluation of the root canal configurations of the mandibular and maxillary permanent teeth by gender in the Turkish population. J Endod.2004; 30 (6): 391- 98. DOI: 10.1097/00004770-200406000-00004.

[8] Endodontics principles and practice, Mahmoud Torabinejad, Richard E. ISBN 978-9951-460-36-1

[9] Wu D, Gao J, Hu X, Xiao Z, Huang Z, Zhang L, Chen X, He Y. Evaluation Algorithm of Root Canal Shape Based on Steklov Spectrum Analysis Comput Math Methods Med. 2019; 3: 4830914. DOI: 10.1155/2019/4830914.

[10] Kersten DD, Mines P, Sweet M. Use of the microscope in endodontics: results of a questionnaire. J Endod. 2008; 34 (7): 804-07. DOI: 10.1016/j.joen.2008.04.002.

[11] Cleghorn BM, Christie WH, Dong CC. The root and root canal morphology of the human mandibular second premolar:A literature review. J Endod. 2007; 33 (9): 1031-37. DOI: 10.1016/j.joen.2007.03.020.

[12] Van der Vyver PJ, Vorster M, Jonker CH. Mandibular first and second premolars with challenging root canal anatomy- Part 1: Review of the literature. SADJ.2020; 75 (3): 126 - 29.

[13] Cvek M. Prognosis of luxated non-vital maxillary incisors treated with calcium hydroxide and filled with gutta-percha: a retrospective clinical study. Endod Dent Traumatol. 1992;8:45–55.

[14] Alobaid AS, Cortes LM, Lo J, Nguyen TT, Albert J, Abu-Melha AS, Lin LM, Gibbs JL. Radiographic and clinical outcomes of the treatment of immature permanent teeth by revascularization or apexification: a pilot retrospective cohort study. J Endod. 2014 Aug;40(8):1063-70.

[15] Jeeruphan T, Jantarat J, Yanpiset K, Suwannapan L, Khewsawai P, Hargreaves KM. Mahidol study 1: comparison of radiographic and survival outcomes of immature teeth treated with either regenerative endodontic or apexification methods: a retrospective study. J Endod. 2012 Oct;38(10):1330-6..