DOI: 10.59138/axlxosqcwhwlt

Efikasiteti i aplikimit të plazmës të pasuruar me trombocite (PRP) si graft autolog në procedurën kirurgjikale për ngritjen e fundit të sinusit maksilar për vendosjen e implanteve dentare

Fisnik Kasapi, Jasmin Fidoski, Aleksandar Stamatovski

Autorë

Fisnik Kasapi
Klinika Dentare Specialistike Dentin, Shkup, Maqedonia e Veriut
Jasmin Fidoski
Klinika Dentare Specialistike Dr Jasmin, Shkup, Maqedonia e Veriut
Aleksandar Stamatovski
Klinika Universitare për Kirurgji Maksillofaciale, Shkup, Maqedonia e Veriut

Për korrespondencë
Fisnik Kasapi
fisnikkasapi@yahoo.com

ABSTRACT

Placement of dental implants in the upper jaw can pose difficulties due to insufficient bone volume caused by sinus pneumatization and physiological bone resorption. The aim of this study was to evaluate the impact of using autologous platelet-rich plasma as a graft material for sinus lift procedures. The mean height of the alveolar bone between the floor of the maxillary sinus and the alveolar crest was 2.50 ± 0.73 mm preoperatively, 16.90 ± 1.93 mm post-surgical procedure, and 14.4 mm after 6 months ($p < 0.05$). There were statistically significant differences in the changes of the values of the most mesial and distal distances in the augmented region. The average dimensions of the placed dental implants were 10 mm in length and 3.98 mm in diameter, with 88% high primary stability in the placed implants and 100% implant survival after a 6-month period. The application of platelet-rich plasma in maxillary sinus floor elevation procedures yields good results in terms of new bone formation, implant osseointegration, and positive clinical outcomes. However, further research is needed over a longer time interval to better understand the role and potential of this autogenous graft material in regenerative dentistry.

ABSTRAKTI

Vendosja e implanteve dentare në nofullën e sipërme shkakton vështirësi si rezultat i sasisë jo të mjaftueshme të kockës për shkak të pneumatizimit të sinusit maksillar dhe resorbimit fiziologjik të kockës. Qëllimi i këtij studimi ishte të vlerësohet ndikimi i përdorimit të plazmës autologe të pasuruar me trombocite si material zëvendësues për procedurën e ngritjes së sinusit dhe në stabilitetin e implanteve dentare. Vlera e pikës mesatare të lartësisë së kockës alveolare midis fundit të sinusit maksillar dhe kreshtës alveolare ishte 2.50 ± 0.73 mm para intervenimit kirurgjik, 16.90 ± 1.93 mm pas procedurës kirurgjikale dhe 14.4 mm pas 6 muajve ($p < 0.05$). Ndryshime statistikore të rëndësishme kishte edhe në ndryshimin e vlerave të distancave më të afërta dhe më të largëta në zonën e augmentuar. Vlerat mesatare të implanteve dentare të vendosura ishin 10 mm në gjatësi dhe 3.98 mm në diametër, me 88% stabilitet primar të lartë te implantet e vendosura dhe 100% mbijetesë të implanteve pas 6 muajsh. Aplikimi i plazmës të pasuruar me trombocite në procedurat e ngritjes së fundit të sinusit maksillar sjell rezultate të mira në formimin e indeve të reja kockore, osteointegrimin e implanteve, si dhe efektin pozitiv në parametrat klinikë. Megjithatë, nevojiten hulumtime të mëtejshme në një interval kohor më të gjatë, për të kuptuar më mirë rolin dhe potencialin e këtij materiali autolog në stomatologjinë regjeneruese.

Fjalët kyçe: plazmë e pasuruar me trombocite, ngritja e sinusit, implante, stabilitet primar, osteointegrim.

Hyrje

Në 10 vitet e fundit, ideja për zbatimin e metodës pa graft për ngritjen e fundit të sinusit maksillar ka evoluar duke përdorur një lloj të veçantë augmentimi kockor, por pa përdorur materiale të fabrikuara zëvendësuese të kockës, të cilat përmenden në studimet në njerëz dhe kafshë [1–5].

Duke filluar nga fakti që studimet eksperimentale dhe klinike konfirmojnë përdorimin e një numri të madh të materialeve për aplikimin e transplantit kockor të sinuseve, opinioni i komunitetit të ekspertëve drejtohet drejt përdorimit të metodave alternative që arrihen përmes agregateve trombocitare, duke përdorur mundësitë për rigjenerim individual dhe specifik [1, 4, 6–10]. Efekti i faktorëve të rritjes që lirohen gjatë degranulimit të trombociteve varet drejtpërdrejt nga koncentrimi apo sasia e tyre, e cila ndryshon shumë sipas metodologjisë së përgatitjes së (plazmës së pasur me trombocite – PPT) [11–13].

Qëllimi i këtij hulumtimi është vlerësimi i teknikës pa graft krahasuar me metodat moderne në përdorimin e plazmës së pasuruar me trombocite në kirurgjinë orale për ngritjen e dyshemesë së sinusit maksillar.

Materiali dhe metoda

Në këtë hulumtim janë përfshirë 30 pacientë të moshës mbi 18 vjeç, pa praninë e sëmundjeve akute ose kronike, me indikacion për vendosje të implanteve dentale në regjionin maksillar posterior. Pacientët me sëmundje të rënda janë përjashtuar nga hulumtimi. U bënë matje të distancës midis fundit të membranës së Schneider-it në lidhje me kreshtën alveolare, të shprehur në milimetra, në tre vende: pikën e distancës më të ulët (e shënuar me ngjyrë të verdhë) nga membrana e Schneider-it deri te kocka alveolare, pikën më meziale (portokalli) dhe pikën më distale (e zezë) të hapësirës pa dhëmbë që ishin subjekt i augmentimit dhe implantimit (**Figura 1**).

Procedura e matjes u përsërit pas operacionit dhe pas 6 muajve. Përgatitja e koncentratit trombocitar u zhvillua përmes një protokolli të rreptë duke përdorur tuba (Plazmolifting®) me heparin në të cilën ka një gel separues me patentë (**Figura 2**).

Pas përfundimit të procedurës kirurgjikale, është bërë matja e stabilitetit primar të implantëve me pajisjen Osstell Mentor® (**Figura 3**).

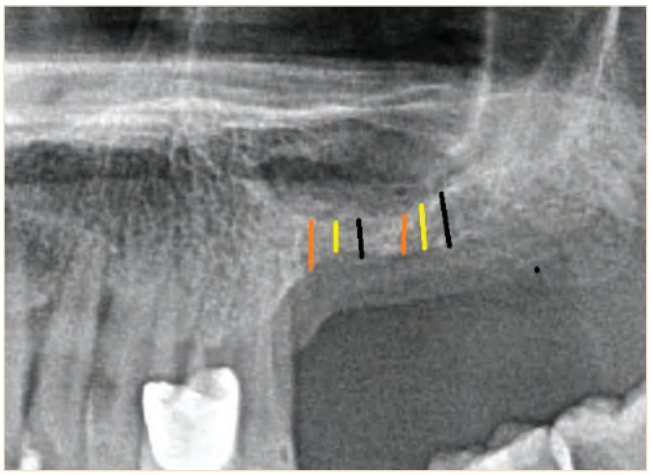

Figura 1 Matjet e distancave.

Figura 2 Tubi për përgatitjen e koncentratit trombocitar.

Figura 3 Aparati për matjen e stabilitetit të implanteve dhe aplikimi klinik.

Të gjithë pacientët morën terapi me antibiotik (amoksicilinë-klavulanat ose klindamicinë). Analiza e dhimbjes postoperative është vlerësuar duke përdorur një shkallëzim numerik sipas Wong-Baker, ndërsa indeksi i modifikuar për edemën posoperative nga Gonzales-Santana me bashk. u përdor për vlerësimin e edemës te pacientët. Niveli i rëndësisë statistikore u përcaktua në nivelin e probabilitetit për $p < 0.05$.

Rezultatet

Nga 30 pacientët e testuar dhe të trajtuar, 17 (56.7%) ishin meshkuj dhe 13 (43.3%) ishin femra, me një moshë mesatare të të gjithë pacientëve prej 50.43 vjeç, me shtrirje të moshës 29–70. Nga pacientët e këtij hulumtimi, 11 (36.7%) prej tyre ishin përdorues të duhanit (**Tabela 1**).

Vlera mesatare e diametrit të implantit të vendosur është 3.98 mm (3.3–4.7 mm). Indikacioni më i zakonshëm për vendosjen e implantit dental është zëvendësimi i molarit të parë (32.5%), mungesa e paramolarit të parë (20%), dhe molarit të parë të djathtë të zgjatur (20%). Te 20 pacientë janë vendosur nga një implant, ndërsa te 10 të tjerë nga dy (**Tabela 2**).

Në **Tabelën 3** janë paraqitur vlerat mesatare të parametrave që ishin të nevojshëm për analizën e nivelit më të ulët të membranës së Schneider në raport me kreshtën alveolare në fazën para-intervenimit, pas-intervenimit dhe pas 6 muajsh, . Rezultatet e këtyre matjeve tregojnë se të tri pikat (meziale, mesme dhe distale) tregojnë vlera të rritura pas-intervenimit, ndërsa gjatë kontrollit 6-mujor mund të vërejmë se ka një zbritje në vlera brenda një intervali kohor të caktuar.

Duke shqyrtuar vlerat në tabelën 3, që lidhen me muret meziale para-operacionale, pas-operacionale dhe pas 6 muajsh nga vendosja e implantit, është konstatuar një ndryshim statistikisht i rëndësishëm në ndryshimin e vlerave me kalimin e kohës (lambda Wilks = 0, 10; F = 133, 26; p < 0, 001).

Me testimin e krahasimeve të ndryshme (testi LSD, *least significant difference*), vërtetohet ekzistenca e vlerave të ndryshme midis të gjitha intervaleve kohore të parametrit të testuar (pika meziale, distale dhe mesme-apikal). Testi LSD tregon se ka një ndryshim statistikor të rëndësishëm midis të gjitha intervaleve kohore të parametrit të testuar. Me këtë test dëshmojmë se ka një ndryshim statistikor të rëndësishëm midis të gjitha intervaleve kohore për parametrin - pikën meziale (Vilks' lambda=0, 01, F=193, 72, p < 0, 001), si dhe për vlerat mesatare të vërtetuara për pikën distale (Vilks' lambda=0, 10, F=102, 39, p < 0, 001). Si rrjedhojë, pas 6 muajsh nga vendosja e implantit dhe ndërhyrjes kirurgjikale, është vërejtur një zvogëlim i lartësisë së linjës meziale (Vilks' lambda=0, 13, F=180, 49, p < 0, 001) dhe mureve distale (Vilks' lambda=0, 20, F=95, 56, p < 0, 001).

Sipas analizës së kryer me ndihmën e pajisjes për matjen e stabilitetit, duke përdorur analizën rezonante të frekuencave (primare/sekondare) të implantit dentar, mund të vërejmë se për 13 implantë dentarë të vendosur me lokalizim në dhëmbin e humbur nr. 26 (molari i

Tabela 1 Karakteristikat demografike të pacientëve.

Mosha, mesatarja±SD (rangu)	50, 43±11, 37 (29-70)	
Gjinia	Meshkuj, n (%)	17 (56, 7%)
	Femra, n (%)	13 (43, 3%)
Konsumimi i duhanit	Po, n (%)	11 (36, 7%)
	Jo, n (%)	19 (63, 3%)

Tabela 2 Indikatorët deskriptiv në lidhje me implantet.

Gjatësia e implantit (mm), mesatarja±SD (rangu)	10, 07±1, 08 (8-11, 5)
Diametri i implantit (mm)	3, 98±0, 44 (3, 30-4, 70)
Numri i implanteve të vendosura, n (%)	Një: 20 (66.7%) Dy: 10 (33.3%)

Tabela 3 Vlerat mesatare të parametrave dhe ekzaminimi i diferencës në tre intervale kohore.

Shprehur në mm	M	SD	F	p	Wilks' Lambda	η^2
Muri mezial, paraoperativ	4, 17	1, 77				
Muri mezial, pasoperativ	11, 59	5, 36	133, 26	0, 000	0, 107	0, 893
Muri mezial, pas 6 muajsh	9, 97	5, 43				
Pika e mesme , paraoperativ	2, 50	0, 73				
Pika e mesme , pasoperativ	16, 90	1, 93	1983, 725	0, 000	0, 014	0, 986
Pika e mesme , pas 6 muajsh	14, 74	1, 97				
Muri distal, paraoperativ	3, 54	1, 30				
Muri distal, pasoperativ	10, 23	3, 07	102, 39	0, 000	0, 101	0, 899
Muri distal, pas 6 muajsh	8, 66	3, 18				

M – mesatarja; SD-devijimi standard; F - ANOVA matjet e përsëritura; p – rëndësi statistikire; η^2 - eta në katëror.

parë i sipërm majtas sipas FDI), ekziston vlera mesatare më e lartë për stabilitetin primar, që është 67.91, ndërsa stabiliteti sekondar është më i lartë për 8.41 njësi matëse, me vlerë mesatare të ISQ (*Implant Stability Quotient*) prej 76.31. Ka një dallim statistikor të rëndësishëm midis rezultateve mesatare të marrë nga stabiliteti primar dhe sekondar i matur me pajisjen Osttell Mentor (**Tabela 4**).

▶ **Tabela 4** Analiza statistikore e implanteve të vendosura në raport me rezultatet e fituara nga stabiliteti primar (postoperativ) dhe stabilitet sekondar (pas 6 muajsh) në nofullën e sipërme.

Stabiliteti primar		Stabiliteti sekondar		t	p
M	SD	M	SD		
67, 91	12, 65	76, 31	11, 73	27, 11	0, 00

Sipas shkallës së Wong-Baker, duke përdorur shprehjen e fytyrës në lidhje me shkallën e dhembjes, kemi arritur rezultatet e paraqitura në **Tabelën 5**.

▶ **Tabela 5** Treguesi tabelor i shkallës Wong-Baker në katër kohë.

Shkalla Wong-Baker	6 orë postop	24 orë postop	Dita III	Dita VII
Shkalla e tolerancës - rezultate/ vlera mesatare	4.7	3.1	2.05	1.03

Rezultatet e fituara për edemën post-operative në tri ditët e para, sipas indeksit të modifikuar sipas Gonzales-Santana me bashk [1], tregojnë për dallim statistikisht të rëndësishëm midis paraqitjes së një forme të lehtë të edemit post-operativ dhe moshës së pacientëve (**Tabela 6**).

▶ **Tabela 6** Analiza e rezultateve të edemës posoperative.

Rezultatet postoperative	Pa edemë	Edemë e lehtë	Edemë e moderuar	Edemë e theksuar
3 ditët e para	3	32	5	0

Diskutimi

Metoda e graftimit të sinusit maksillar është procedura më e zakonshme në kirurgjinë rekonstruktive gjatë implantimit [2, 12–19]. Prandaj, shumica e studiuesve janë të interesuar thellësisht për procedurën në të cilën përdoren qelizat autologe (amë) mezenkimale të kombinuara me potencialin osteokonduktiv për të arritur efektet e të ashtuquajturit inxhinieria e indeve si një zëvendëues i gjallë i kockave [3].

Shumë studime kanë analizuar rëndësinë e përdorimit të biomaterialeve gjatë procedurës së ngritjes së sinusit dhe rikrijimit të vëllimit të rëndësishëm kockor për implantim ose ruajtjen e nivelit të hapësirës kockore [12, 15, 18]. Në rastin e prezantuar nga Aoki me bp [4], i cili lidhet me augmentimin e sinusit maksillar me lartësi të pamjaftueshme të kockës alveolare në regjonin e pasëm, u përdor metoda e aplikimit të fibrinës të pasur me trombocite (PRF, platelet-rich fibrin) për augmentimin e sinusit maksillar atrofik te një paciente 28-vjeçare dhe një burrë 58-vjeçar. Vlerësimi rentgenografik fillimisht tregoi se distanca midis kockës residuale dhe fundit të sinusit maksillar ishte 2.8 mm në projeksionin e paramolarit të dytë dhe 2.2 mm në projeksionin e molarit të parë në rastin e parë. Në vëzhgimin 12 muaj pas intervenimit u vu re radioopacieteti i rritur në rajonin e sinusit dhe rreth implantit. Tre muajve pas intervenimit, Aoki me bp [4] morën biopsi nga indet duke përdorur CAS-KIT dhe mostra u analizuan nën mikroskop, ku u vërejtë formimi i ri i kockës dhe maturimi i indeve kockore.

Jeong SM me bp [5] hulumtuan efektin e implantimit njëkohësisht me ngritjen e sinusit duke përdorur PRF si material të vetëm transplantues që ndikon në formimin e indeve kockore. Hapësira midis membranës maksilare dhe fundit të sinusit maksilar u mbush me koncentrat trombocitar autolog. Pas 6 muajve të intervenimit u vërejtën formacione të reja kockore rreth implantit, nga 0 mm deri në 4.9 mm (mesatarja: 2.6 ± 2.0 mm) në anën bukale dhe nga 0 mm deri në 4.2 mm (mesatarja: 1.3 ± 1.8 mm) në anën palatinale.

Sipas Bölükbasi me bp [6], nuk ka rëndësi statistikore në formimin e kockës së re ($p = 0.61$) dhe mbetjes biomateriale ($p = 0.87$) kur përdoret PRF dhe tregon për mospërputhje të rëndësisë midis grupeve të studiuara, e cila më së shumti është për shkak të intervalit kohor të hulumtimit të tyre, i cili u zhvillua 6, 12 dhe 24 muaj pas ngarkimit të implantit. Rezultatet e tyre nuk përputhen me rezultatet tona, pasi vlerat preoperative dhe postoperative në studimin tonë tregojnë dallime statistikisht të rëndësishme midis tre periudhave matëse (Vilkosv lambda=0, 10, F=133, 26, $p < 0, 001$).

Pommer B me bashk [6] aplikuan materialin kockor nano-kristalizuar me hidroksiapatit për ngritjen e sinusit maksilar, me qëllim të mundësimit të vendosjes së implantëve endooseale. Tek 25 pacientë me deficit të kreshtës alveolare në maksillën posteriore (me vlerë mesatare të lartësisë 4.7 mm, vlerë minimale 2 mm, vlerë maksimale 6.8 mm), u vendosen 40 implante me gjatësi mesatare të implantëve 11 mm (10–13 mm). Pas 4 muajve të shërimit kockor, Pommer B me bp [6] vërejnë reresorbim të kockës së fituar të re për 1 mm, ndërsa në rezultatet tona vërejmë reresorbim për 2 mm në periudhën 6-mujor. Sipas analizës sonë, vlerësojmë se aplikimi i plazmës së pasuruar me trombocite mund të kontribuojë ndjeshëm në cilësinë e procedurës së ngritjes së sinusit dhe vendosjen e implantëve dentare në këtë zonë.

Përfundimi

Sipas rezultateve të fituara që lidhen me vlerësimin klinik dhe radiografik të teknikës për ngritjen e fundit të sinusit maksilar pa-graft, duke përdorur plazmë të pasuruar me trombocite dhe faktorë rritjeje, si dhe vendosjen imediate të implanteve dentare në këtë zonë, mund të konkludojmë se pikërisht kjo metodë me PPT për ngritjen e fundit të sinusit maksilar është e sigurt, pa efekte negative në shëndetin e përgjithshëm të pacientëve dhe paraqet një medium inkurajues që do të promovonte regjenerimin natyral të kockës, duke rezultuar në stabilitet të kënaqshme të implanteve dentare.

Literatura

[1] González-Santana H, Peñarrocha-Diago M, Guarinos-Carbó J at al., Pain and inflammation in 41 patients following the placement of 131 dental implants. Med Oral Patol Oral Cir Bucal. 2005 May-Jul;10(3):258-63.

[2] Jensen, O. T., Shulman, L. B., Block, M. S. & Iacono, V. J. (1998) Report of the sinus consensus conference of 1996. International Journal of Oral and Maxillofacial Implants 13 (Suppl.), 11–45.

[3] Gronthos, S., Akintoye, S. O., Wang, C. Y. & Shi, S. (2006) Bone marrow stromal stem cells for tissue engineering. Periodontology 2000 41, 188–195.

[4] Naofumi Aoki, Takeo Kanayama, Michinori Maeda, et al., "Sinus Augmentation by Platelet-Rich Fibrin Alone: A Report of Two Cases with Histological Examinations, " Case Reports in Dentistry, vol. 2016, Article ID 2654645, 7 pages, 2016. doi:10.1155/2016/2654645

[5] Jeong SM, Lee CU, Jeong SS, et al., Simultaneous sinus lift and implantation using platelet-rich fibrin as sole grafting material. Journal of Cranio-Maxillofacial Surgery Volume 42, Issue 6, September 2014, Pages 990-994

[6] Bolukbasi N, Ersanlı S, Keklikoglu N et al., Sinus Augmentation With Platelet-Rich Fibrin in Combination With Bovine Bone Graft Versus Bovine Bone Graft in Combination With Collagen Membrane. J Oral Implantol. 2015 Oct;41(5):586-95. doi: 10.1563/AAID-JOI-D-13-00129. Epub 2013 Sep 16.

[7] Pommer, B.; Unger, E.; Busenlechner, D.; Haas, R.; Mailath-Pokorny, G.; Fürhauser, R.; Watzek, G. Graft Remodeling following Transcrestal Sinus Floor Elevation via the Gel-Pressure Technique (GPT) and Pasteous Nano-Crystalline Hydroxyapatite Bone Substitute. Materials 2015, 8, 3210-3220.

[8] Starch-Jensen T., Aludden H., Hallman M., Dahlin C., Christensen A.E., Mordenfeld A. A systematic review and meta-analysis of long-term studies (five or more years) assessing maxillary sinus floor augmentation. Int. J. Oral Maxillofac. Surg. 2017;22:103–116. doi: 10.1016/j.ijom.2017.05.001. [PubMed] [CrossRef] [Google Scholar]

[9] Whitman D.H., Berry R.L., Green D.M. Platelet gel: an autologous alternative to fibrin glue with applications in oral maxillofacial surgery. J Oral Maxillofac. Surg. 1997;55:1294–1299. doi: 10.1016/S0278-2391(97)90187-7. [PubMed] [CrossRef] [Google Scholar]

[10] Dohan D.M., Rasmusson L., Albrektsson T. Classification of platelet concentrates: from pure platelet-rich plasma (P-PRP) to leucocyte- and platelet-rich fibrin (L-PRF) Trends Biotechnol. 2009;27:158–167. doi: 10.1016/j.tibtech.2008.11.009. [PubMed] [CrossRef] [Google Scholar]

[11] Schliephake H., Sicilia A., Nawas B.A., Donos N., Gruber R., Jepsen S., Milinkovic I., Mombelli A., Navarro J.M., Quirynen M., et al. Drugs and diseases: summary and consensus statements of group 1. The 5th EAO consensus conference 2018. Clin. Oral Implants Res. 2018;29:93–99. doi: 10.1111/clr.13270. [PubMed] [CrossRef] [Google Scholar]

[12] Danesh-Sani SA, Loomer PM, Wallace SS. A comprehensive clinical review of maxillary sinus floor elevation: anatomy, techniques, biomaterials and complications. Br J Oral Maxillofacial Surg. 2016;54:724–30.

[13] Rickert D, Vissink A, Slot WJ, Sauerbier S, Meijer HJ, Raghoebar GM. Maxillary sinus floor elevation surgery with BioOss(R) mixed with a bone marrow concentrate or autogenous bone: test of principle on implant survival and clinical performance. Int J Oral Maxillofacial Surg. 2014;43:243–7.

[14] Santos PS, Cestari TM, Paulin JB, Martins R, Rocha C, Arantes RNV, et al. Osteoinductive porous biphasic calcium phosphate ceramic as an alternative to autogenous bone grafting in the treatment of mandibular bone critical-size defects. J Biomed Materials Res Part B Appl Biomaterials. 2018;106(4):1546–57.

[15] Qiu G, Shi Z, Xu HHK, Yang B, Weir MD, Li G, et al. Bone regeneration in minipigs via calcium phosphate cement scaffold delivering autologous bone marrow mesenchymal stem cells and platelet-rich plasma. J Tissue Eng Regen Med. 2018;12(2):e937–e48.

[16] Weibrich G, Kleis WK. Curasan PRP kit vs. PCCS PRP system. Collection efficiency and platelet counts of two different methods for the preparation of platelet-rich plasma. Clin Oral Implants Res. 2002;13:437–43.

[17] Gerard D, Carlson ER, Gotcher JE, Jacobs M. Effects of platelet-rich plasma at the cellular level on healing of autologous bone-grafted mandibular defects in dogs. J Oral Maxillofacial Surg. 2007;65:721–7

[18] Dohan DM, Choukroun J, Diss A, Dohan SL, Dohan AJ, Mouhyi J, et al. Platelet-rich fibrin (PRF): a second-generation platelet concentrate. Part III: leucocyte activation: a new feature for platelet concentrates? Oral Surg Oral Med Oral Pathol Oral Radiol Endod. (2006) 101:e51–5. doi: 10.1016/j.tripleo.2005.07.010

[19] Chang YC, Zhao JH. Effects of platelet-rich fibrin on human periodontal ligament fibroblasts and application for periodontal infrabony defects. Aust Dent J. (2011) 56:365–71. doi: 10.1111/j.1834-7819.2011.01362.x