DOI: 10.59138/dptwjltvrxriz

Ndërhyrjet kirurgjikale në zgavrën e gojës para trajtimit protetik

Esat Bardhoshi, Merita Bardhoshi

Autorë

Esat Bardhoshi
Departamenti i Kirurgjisë OMF UMT, Fakulteti i Mjekësisë Dentare, Tiranë, Shqipëri
Merita Bardhoshi
Departamenti i Kirurgjisë OMF UMT, Fakulteti i Mjekësisë Dentare, Tiranë, Shqipëri

Për korrespondencë
Merita Bardhoshi
meritabardhoshi1@gmail.com

ABSTRACT

Introduction: Not all patients have the proper anatomy to provide the adequate support for tissue-supported prosthesis. In these cases, we suggest pre-prosthetic surgery as the best option which helps to provide a suitable prosthetic field. Materials and Methods: The study aims to provide a panoramic overview -illustrated with 2 clinical cases- of pre-prosthetic surgical interventions in 79 patients carried out in the Oral Surgery Service at the University Dental Clinic (KSU) in Tirana, from January 2021 to May 2023. Results: 58% of the patients who underwent preprosthetic surgery were female and 42% were male, with a predominance of the 50-60 years old age group (32%). 45% of these patients had no associated pathologies, with the most frequent intervention being alveoloplasty in the mandibular region. Conclusion: Pre-prosthetic surgical interventions in hard tissues ensure an adequate prosthetic field. Accurate diagnosis and selection of a correct surgical treatment plan are prerequisites for successful treatment.

Keywords: preprosthetic surgery, alveoloplasty, exostosis.

ABSTRAKTI

Hyrje: Jo të gjithë pacientët kanë anatominë e duhur për të mbajtur një punim protetik mbështetur në inde të forta. Në këto raste u prezantojmë si zgjedhjen më të mirë, kirurgjinë preprotetike, e cila synon të sigurojë një fushë protetike të përshtatshme. Materiali dhe metoda: Studimi ka për qëllim të ofrojë një vështrim panoramik- ilustruar edhe me 2 raste klinike- të ndërhyrjeve kirugjikale preprotetike në 79 pacientë -të realizuara në Shërbimin e Kirurgjisë Orale në Klinikën Stomatologjike Universitare (KSU) Tiranë, në periudhën Janar 2021-Maj 2023. Rezultatet: Nga ky studim na rezultuan 58% femra dhe 42% meshkuj me predominim të moshës 50-60 vjeçare (32%). 45% e këtyre pacientëve ishin pa patologji shoqëruese, me ndërhyrjen më të shpeshtë të aplikuar alveoloplastikën, në regjionin mandibular. Përfundimi: Ndërhyrjet kirurgjikale në inde të forta në ndihmë të protezimit sigurojnë një fushë protetike të përshtatshme. Vendosja e saktë e diagnozës dhe përzgjedhja e një plani trajtimi kirurgjikal korrekt janë parakushte për një trajtim të suksesshëm.

Fjalët kyçe: ndërhyrje kirurgjikale preprotetike, alveoloplastikë, ekzostoza.

Hyrje

Shumica e pacientëve që kërkojnë trajtim protetik nuk kërkojnë ndërhyrje kirurgjikale përpara fillimit të punës. Megjithatë për shumë të tjerë, ekzaminimi dhe diagnoza korrekte si dhe plani i trajtimit i plotë dhe gjithëpërfshirës shpien në përfundimin se ndërhyrja kirurgjikale paraprake do ta përmirësojë prognozën. Kirurgjia preprotetike është një nga metodat e shumta me anë të së cilës paraqitja e pacientit ndryshohet në mënyrë të favorshme. Megjithatë pacientit duhet t'i paraqiten të gjitha etapat në të cilat duhet të kalojë. Pavarësisht se proçedura më

e mirë për t'u marrë në konsideratë është ajo më pak invazive, jo në të githa rastet indikohet një trajtimi i tillë. Kjo varet nga ecuria e anomalisë. Shpesh është e nevojshme një ndërhyrje sa më e shpejtë, duke qenë se lënia e saj për më vonë bën që ndërhyrja të jetë më traumatike dhe në kushte më të pafavorshme anatomike, gjë që do të ndikojë negativisht në vendosjen e punimit protetik [1].

Kriteret e një fushe protetike normale përfshijnë [2–5]:

- Mungesa e patologjive intraorale ose/dhe ekstraorale.
- Marrëdhënie e duhur ndërmjet harqeve dentare në raportet anteroposteriore, transversale dhe vertikale.
- Proçese alveolare të mëdha dhe me konfigurimin e duhur (forma ideale e procesit alveolar është një kreshtë e gjerë në formë U, me përbërësit vertikalë sa më paralelë).
- Mungesa e protuberancave të indeve të buta ose undercuts.
- Forma e përshtatshme e palatumit.
- Formë e duhur e tuberozitetit posterior.
- Mukozë e përshtatshme e keratinizuar në zonën që mban/ka mbajtur protezën primare.
- Thellësi e përshtatshme vestibulare për shtrirjen e protezës.
- Mbrojtja e paketës neurovaskulare.
- Mbështetje e përshtatshme kockore.
- Fushë protetike pa trauma, pa infeksione, pa rrënjë të mbetura.
- Sulkuset vestibulare dhe linguale të kenë një thellësi të mjaftueshme, pa cikatriçe, vendosje normale të frenulumeve dhe jo në majë të proçesit alveolar.
- Gjuha të jetë e lirë në lëvizje, pa patologji, pa prezencë të ankiloglosisë apo makroglosisë.
- Gjëndrat e pështymës duhet të kenë sekrecion normal, saliva shërben si lubrifikant dhe adeziv duke ndihmuar në stabilitetin e protezës.

Vëmendje e veçantë duhet t'u jepet sëmundjeve sistemike që mund të jenë përgjegjëse për shkallën e rëndë të rezorbimit kockor.

Testet laboratorike si nivelet serike të kalciumit, fosfati, hormoni paratiroid dhe fosfataza alkaline, mund të jenë të dobishme në identifikimin e problemeve të mundshme metabolike që mund të ndikojnë në rezorbimin kockor. Po ashtu, para çdo ndërhyrjeje kirurgjike nevojitet një kontroll i plotë sistemik me ekzaminime të tilla si gjak komplet, urinë komplet dhe radiografi toraksi [6, 7].

Qëllimet estetike dhe funksionale të pacientit duhet të vlerësohen me kujdes dhe të përcaktohet nëse këto pritshmëri janë të arritshme dhe mund të përmbushen. Faktorët psikologjikë dhe përshtatshmëria e pacientëve janë përcaktues të rëndësishëm të aftësisë së tyre për të funksionuar në mënyrë adekuate me protezat. Informacioni mbi suksesin ose dështimin e mbajtjes së punimeve të mëparshme protetike mund të jetë ndihmesë në përcaktimin e qëndrimit të pacientit ndaj punimit të ri dhe përshtatshmëria e tij ndaj trajtimit protetik [8].

Materiali dhe metoda

Në këtë studim janë përfshirë pacientë të cilët paraqesin mungesë të dhëmbëve në maksillë dhe në mandibulë. Pacientët janë referuar për ndërhyrje kirurgjikale me qëllim korrigjimin e fushës protetike në funksion të rehabilitimit të tyre nëpërmjet protezave totale. Në këtë studim janë përfshirë 79 raste klinike, nga të cilat 46 femra dhe 33 meshkuj, respektivisht 58% femra dhe 42% meshkuj. Rastet klinike të përfshira në këtë studim janë menaxhuar nga Shërbimi i Kirurgjisë Orale në Klinikën Universitare Stomatologjike, Tiranë në periudhën janar 2021 – maj 2023. Për vlerësimin e rezultateve të këtij studimi janë shfrytëzuar kartelat klinike të pacientëve.

Elementet kryesore të përfshira në kartelat klinike janë:

- Gjeneralitetet e pacientit. Mosha, gjinia, vendbanimi, numri i kontaktit, adresa dhe statusi i punësimit.
- Historiku i jetës dhe i sëmundjes.
- Ekzaminimi objektiv intraoral dhe ekstraoral.
- Ekzaminimet imazherike të cilat kanë ndihmuar në vendosjen e diagnozës: grafi panoramike dixhitale dhe/ose kaner dentar (CBCT).
- Konsultat me pacientin, informacionet për etapat e trajtimit kirurgjikal dhe ecurinë e trajtimit.
- Pëlqimi i pacientit.
- Diagnoza, vendosja e së cilës është bërë në sajë të anamnezës, vlerësimit të kohës të heqjes së dhëmbëve, kohës së mbajtjes të protezave totale, ekzaminimit objektiv intraoral dhe ekzaminimeve imazherike.

Për të gjithë pacientët është ndjekur protokoll i njëjtë:

- Përgatitja e kartelës tip.
- Marrja e pëlqimit të pacientit
- Realizimi i radiografive panoramike dixhitale, opsionale skaner dentar (CBCT)
- Në prani të patologjive sistemike, realizimi i analizave të kontrollit si gjak komplet, kohë hemorragjie, kohë koagulimi.
- Vendosja e diagnozës dhe plani i trajtimit.

Është vlerësuar gjendja e përgjithshme e pacientit nëpërmjet një historiku të detajuar mjekësor. Pacientët me patologji të përgjithshme i janë nënshtruar analizave paraprake për patologjitë përkatëse dhe sipas rezultateve, tek këta pacientë është bërë premedikimi dhe parapëgatitja për ndërhyrjen kirurgjikale.

Rezultatet

Nga studimi i bërë mbi pacientët në KSU, rezultoi se numri total i rasteve të ndërhyrjeve preprotetike në indet e forta për funksion të protezimit për periudhën kohore nga janar 2021 në maj 2023 është 79. Për vlerësimin e rezultateve janë përdorur indikatorët e mëposhtëm :

Në **Tabelën 1**, janë paraqitur ndërhyrjet protetike në indet e forta sipas gjinisë.

▶ **Tabela 1** Ndërhyrjet e realizuara sipas gjinisë janar 2021 – maj 2023

Ndërhyrja	Femra	Meshkuj
Alveoloplastikë	37	24
Ekzostoza maksillare	6	3
Ekzostoza mandibulare	2	1
Torus mandibular	0	1
Proteza totale mbi implante	1	4

Në **Figurën 1** janë paraqitur ndërhyrjet protetike në indet e forta sipas grupmoshës. Pacientët e përfshirë në studim u ndanë në 5 grupmosha kryesore. Grupmoshat të cilat paraqesin më shumë interes në realizmin e ndërhyrjeve në indet e forta në funksion të protezimit përfshin moshat nga 40 vjeç në 75 vjeç. Megjithatë, në KSU janë paraqitur raste në mosha më të reja të cilët janë klasifikuar në kategorinë "< 40 vjeç". Në fiugrë shihet shtrirja moshore për ndërhyrjet më të shpeshta të bëra për vendosjen e një punimi protetik. Vihet re një predominim në grupmoshën 50–60 vjeç me 25 raste, (32%), e ndjekur nga grupmosha 60–70 me diferencë shumë të vogël (29%). Ndërhyrjet më të pakta janë realizuar në moshat nën 40 vjeç (4%), më pas grupmoshën 40–50 vjeçare (16%) dhe atë 70–75 vjeçare (19%).

Në **Figurën 2** janë paraqitur ndërhyrjet protetike në indet e forta sipas gjendjes së përgjithshme të pacientëve. Mes pacientëve të KSU në periudhën e marrë në shqyrtim për studimin tonë, janë përfshirë qoftë individë me patologji të përgjithshme, qoftë klinikisht të shëndetshëm. Rezulton se nga mostra e studimit tonë, 45% ishin pacientë pa patologji shoqëruese, 26% me diabet, 19% me hipertension dhe 10% pacientë kardiakë.

Në **Figurën 3** janë paraqitur ndërhyrjet protetike në indet e forta sipas llojit të patologjisë. Rezulton që 78% e pacientëve i janë nënshtruar alveoloplastikës, 11% reduktimit të ekzostozave maksillare, 6% proteza totale mbi implante, 4% reduktimit të ekzostozave mandibulare dhe vetëm 1% me 1 rast të pranishëm, reduktimit të torusit mandibular.

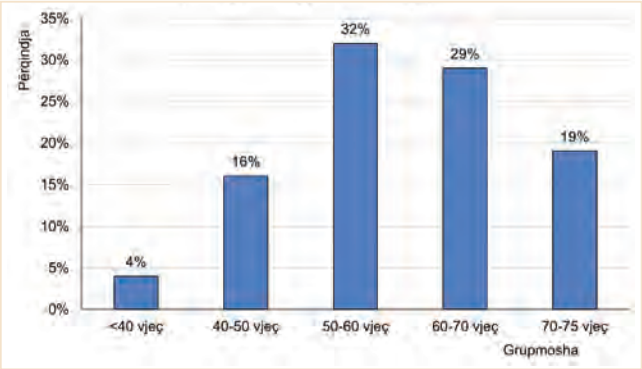

Figura 1 Shpërndarja e ndërhyrjeve në bazë të grupmoshës.

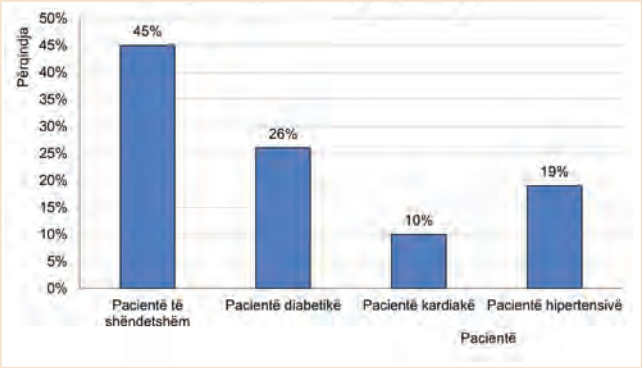

Figura 2 Shpërndarja e ndërhyrjeve në bazë të gjendjes së përgjithshme.

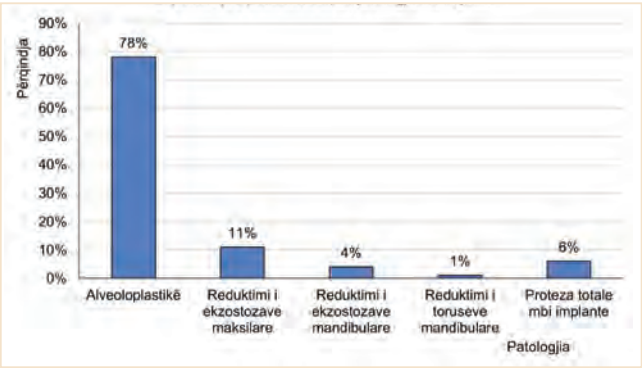

Figura 3 Shpërndarja e pacientëve sipas patologjisë së trajtuar.

Rasti klinik

Pacientja V.H me moshë 52 vjeç, me diagnozëë ekzostozë multiple mandibulare, e shëndetshme, pa patologji shoqëruese (**Figura 4 A–D**).

Diskutimi

Nga studimi i fokusuar në shpërndarjen e ndërhyrjeve sipas gjinisë, rezulton se kirurgjia preprotetike në indet e forta predominon me 58% të rasteve të marra në studim në gjininë femërore, me 43% të rasteve të mbetura në gjininë mashkullore. Ndërmjet dy gjinive ekziston një raport afërsisht prej 1/1.4. Sipas raportimit te autorëve në këto anomali kockore ndikojnë faktorë gjenetikë meqenëse një pjesë e tyre janë të lindura, apo dhe faktorë hormonalë [5, 8].

Grupmosha e cila predominon është 50–60 vjeçare (32%) me një diferencë shumë të vogël nga grupmosha 60–70 vjeçare (29%) rezultat që përputhet me autorët [9–13]. Nga këto të dhëna mund të themi që pjesërisht kemi një përputhje të përfundimeve të arritura ndërmjet studimit në KSU dhe artikullit të autorëve të lartëpërmendur.

Nga të dhënat sipas regjionit, arritëm në përfundimin se intervenimet më të shumta bërë në harkun mandibular, 53% dhe 47% në harkun maksillar. Duke marrë në shqyrtim vetëm anomalitë si: ekzostozat maksillare/mandibulare dhe toruset, kemi një frekuencë më të lartë në maksillë me një total prej 9 rastesh ndërsa në mandibulë, një total prej 4 rastesh. Ky konstatim përputhet me autorë të tjerë, të cilët kanë arritur në përfundimin se në maksillë shfaqen më shpesh këto anomali [14–16].

Rezultatet e shpërndarjes së pacientëve sipas patologjive të përgjithshme tregojnë se 45% e pacientëve të marrë në studim ishin klinikisht të shëndetshëm, 26% ishin diabetikë, 19% vuanin nga hipertensioni dhe 10% nga sëmundje kardiake. Vlen të theksohet se pacientët ishin në gjendje stabilize para ndërhyrjeve. Nga sëmundjet e përmendura, diabeti rezulton me përqindjen më të lartë, ndjekur nga hipertensioni dhe sëmundjet kardiake. Të tilla sëmundje lidhen me mungesën e vitaminave të cilat njihen si faktorë etiologjikë të anomalive të indeve të forta [4, 17–19]. Marrja e medikamenteve nga pacientët kardiakë (nifedipina, amlodipina) dhe prirja për shfaqje të parodontopative te pacientët diabetikë konsiderohen si shkaktarë që çojnë drejt ekstraksioneve të dhëmbëve. Nga klasifikimi sipas teknikës, u konstatua se 78% e pacientëve i janë nënshtruar alveoloplastikës, 11% reduktimit të ekzostozave maksillare, 6% vendosjes së implanteve në funksion të protezave, 4% reduktimit të

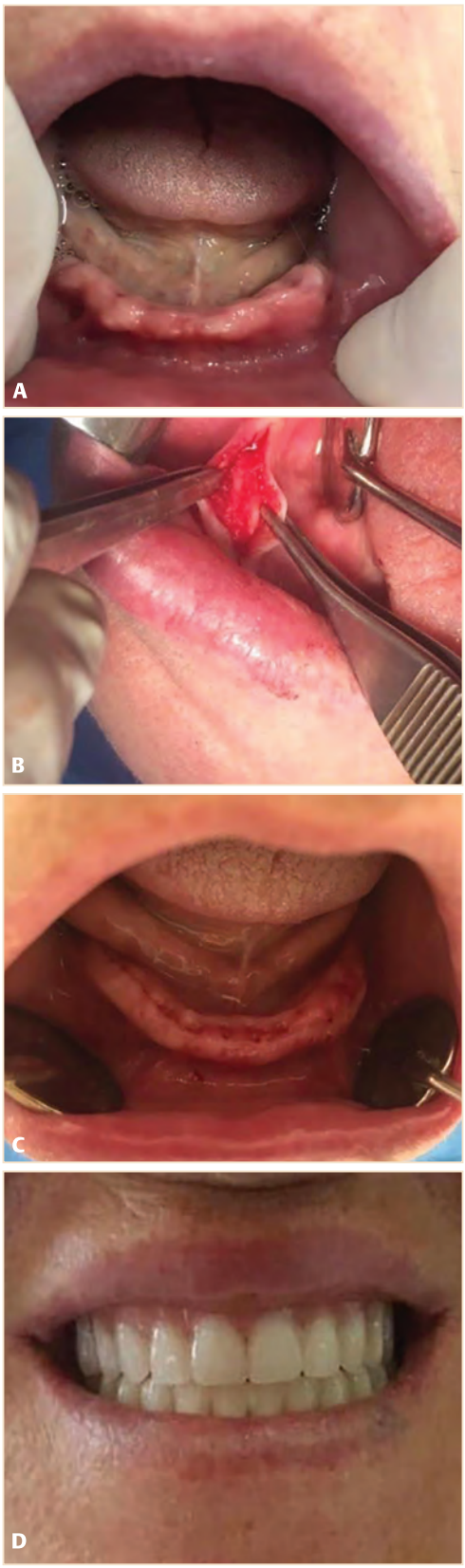

Figura 4 **A**–Ekzostozë multiple mandibulare.
B–Mbajtja e lembove për aksesin kockor. **C**–Suturimi i plagës.
D–Fusha operatore pas shërimit.

ekzostozave mandibulare dhe vetëm 1% reduktimit të torusit mandibular.

Përfundimi

Nga studimi ynë arritëm në përfundimin se ndërhyrjet në indet e forta më të shpeshta janë realizuar te femrat, 58%. Frekueneca më e lartë e ndërhyrjeve është bërë te grupmosha 50–60 vjeçare (32%), ndërsa ndërhyrja kirurgjike preprotetike më e shpeshtë ka qenë alveoloplastika (78%). Prevalenca më e lartë e ndërhyrjeve preprotetike në indet e forta është në mandibulë, 53% e rasteve. Ndërhyrjet kirurgjike preprotetike në inde të forta sigurojnë fushë të mirë protetike. Vendosja korrekte e diagnozës siguron plan të mirë të trajtimit kirurgjik.

Literatura

[1] Kalantar Motamedi MH, editor. A Textbook of Advanced Oral and Maxillofacial Surgery [Internet]. InTech; 2013.

[2] Zahrasadat Paknejad, Arash Khojasteh, in Biomaterials for Oral and Dental Tissue Engineering, 2017

[3] Bradley JC. A radiological investigation into the age changes of the inferior dental artery. Br J Oral Surg 2005; 13:82-90

[4] Tallgren A. The continuing reduction of the residual alveolar ridges in complete denture wearers: a mixed-longitudinal study covering 25 years. The Journal of Prosthetic Dentistry. 2002;27(2):120–132.

[5] James R.Hupp, Eduart Ellis III Myron R Tucker Contemporary Oral and Maxillofacial Surgery, 5th edition

[6] James R.Hupp, Eduart Ellis III Myron R Tucker Contemporary Oral and Maxillofacial Surgery, 6th edition

[7] Bays RI\: The pathophysiology and anatomy of edentulous bone loss. In Fonseca R, Davis W, editors: Reconstructive pre-prosthetic oral and maxillofacial surgery, Philadelphia, 2005, WR Saunders.

[8] Isufi R. Qendro A. Bardhoshi E. “KIRURGJIA ORALE DHE MAKSILLOFACIALE” Vol I Tirane 2010.

[9] Daniel.M.Laskin . Preprosthetic surgery; Oral and Maxillofacial Surgery; 2009: 295-330.

[10] Matson MA, Cohen EP. Acquired cystic kidney disease: Occurrence, prevalence, and renal cancers. Medicine (Baltimore). 2009; 69: 217–226.

[11] Christiansen C. Osteoporosis: Diagnostic and management today and tomorrow. Bone. 2005; 17: 513S–516S

[12] Zahrasadat Paknejad, Arash Khojasteh, in Biomaterials for Oral and Dental Tissue Engineering, 2011

[13] Carlsson GE. Clinical morbidity and sequelae of treatment with complete dentures. Journal of Prosthetic Dentistry. 2008;79(1):17–23

[14] Wowern N. Bone mineral contents of mandibles: Normal reference values–rate of age-related bone loss. Calcif Tissue Int 1988; 43:193-8.

[15] Bradley JC. A radiological investigation into the age changes of the inferior dental artery. Br J Oral Surg 2005; 13:82-90

[16] Weintraub JA, Burt BA. Oral health status in the United States: tooth loss and edentulism; 2005

[17] Tideman H. A technique of vestibular plasty using a free mucosal graft from the cheek. Int J Oral Surg 2002; 1:76-80

[18] Cawood JI, Howell RA. A classification of te edentulous jaws. Int J Oral Maxillofacial Surgery 1988; 17: 232-236

[19] Atwood DA. Post extraction changes in the adult mandibule as illustrated by microradiographs of midsagittal sections: A serial cephalometric roentgenograms. J Prosthet Dent 2003; 13: 810-8223. British Journal of Oral Surgery (2002), Io, I75-I88