DOI: 10.59138/gydcbgeeueamd


# Paraqitja e stomatitit dhe të gjeturat citologjike te bartësit e protezave totale

Arlinda Tmava Dragusha, Venera Bimbashi

Autorë

**Arlinda Tmava Dragusha**
Klinika e Protetikës, Qendra Klinike Stomatologjike Universitare e Kosovës, Prishtinë, Kosovë
**Venera Bimbashi**
Klinika e Protetikës, Qendra Klinike Stomatologjike Universitare e Kosovës, Prishtinë, Kosovë

Për korrespondencë
**Venera Bimbashi**
vbimbashi@gmail.com

## ABSTRACT

The aim of this research was to determine cytological changes in wearers of acrylic-based complete dentures. The study was conducted at the Prosthodontics Clinic in the Clinical Dental Center of the University Clinical Center of Kosovo (UCCK). The study included an experimental group (EG) and a control group (CG). Samples for cytological analysis were taken from oral mucosa areas in close contact with the denture base from both groups. The samples were analyzed in the pathology laboratory. Statistical data were analyzed using descriptive statistics and values expressed in percentages. A high keratinization index was recorded in the EG, while no keratinization was found in the CG. The picnotic and eosinophilic indexes were either not found at all or were low. Granular debris in 58.0% of the EG had low presence, moderate in 30.0%, and considerable in 8.0%. A low number of granulocytes were found in 68% of the EG, and a moderate presence in 34.0%. In 88% of the CG and 86% of the EG, erythrocytes were not found to be present. A weak presence of bacterial flora was recorded in 64.0% of the CG and 82% of the EG. Epithelial cells were recorded in both CG and EG at 60.0%. Parabasal cells were not found to be present in 96.0% of the CG and 100.0% of the EG. The presence of interstitial cells was significantly present in 100.0% of the CG and 94% of the EG. The wearing of complete dentures manifests with keratinous changes in oral mucosa. To control these changes, it is necessary to alter patients' oral hygiene practices, focusing on cleaning and disinfecting the dentures, removing them for 24 hours during the night or even during the day for intervals of 6 to 8 hours within a day.

**Keywords:** complete dentures, prosthetic stomatitis, exfoliative cytology.

## ABSTRAKTI

Qëllimi i këtij hulumtimi ishte përcaktimi i ndryshimeve citologjike tek bartësit e protezave totale të punuara nga rezina-akrilate. Hulumtimi është realizuar në Klinikën e Protetikës në Qendrën Klinike Stomatologjike Universitare të Kosovës (QKSUK). Në hulumtim janë përfshirë: grupi eksperimental (GE) dhe grupi kontrollues (GK). Dy grupeve u janë marrë mostrat për analiza citologjike nga zonat e mukozës së gojës në kontakt të ngushtë me bazën e protezës. Mostrat u analizuan në laboratorin e patologjisë. Të dhënat statistikore janë analizuar me statistikë deskriptive si dhe vlerat të shprehura në përqindje. Indexi i lartë i keratinizimit u regjistrua te GE, ndërsa te GK nuk është gjetur keratinizim. Indexi piknotik dhe ai eozinofil nuk është gjetur fare apo ishte i ulët. Debrisi granular në 58, 0% të GE kishte prani të ulët, sasi e moderuar në 30, 0% dhe sasi e konsiderueshme në 8, 0%. Numër të ulët të granulociteve janë gjetur te 68% te GE, dhe

prania e moderuar 34%. Në 88% të GK dhe 86% GE nuk janë gjetur të pranishme eritrocitet. Prania e dobët e florës bakteriale është regjistruar në 640% në GK dhe në 82% në GE. Qelizat epiteliale janë regjistruar si GK ashtu edhe në GE 60%. Qelizat parabazale nuk janë gjetur të pranishme në 96% të GK dhe 100% të GE. Prania e qelizave intersticiale ishin dukshëm të pranishme në 100% të GK dhe 94% në GE. Bartja e protezave totale manifestohet me ndryshime keratinoze të mukozës orale. Për tu mbajtur nën kontroll këto ndryshime, është e nevojshme ndryshimi i shprehive të higjienës orale të pacientëve, me fokusim të pastrimit dhe dezinfektimit të protezave, largimin e tyre gjatë 24 orëve, gjatë natës apo edhe gjatë ditës në interval kohor prej 6 deri 8 ore brenda ditës.

**Fjalët kyçe:** protezat dentare, stomatiti protetikor, citologjia eksfoliative.

## Hyrje

Me rritjen e moshës së popullsisë, nevojat për rehabilitim protetikor me proteza totale rriten njëkohësisht [1]. Mundësitë e trajtimit për pacientët me dhëmbë dhe pa dhëmbë janë në rritje të shpejtë si në numër ashtu edhe në teknikë, megjithëse jo secili pacient mund të përfitojë nga ato, për shkak të kufizimeve financiare [2]. Një nga trajtimet më të shpeshta dhe optimale, si klinikisht ashtu edhe financiarisht, janë protezat totale nga rezina-akrilate [3]. Megjithatë, si te çdo trajtim në stomatologji, komplikimet e mundshme janë të pashmangshme, duke filluar nga përshtatja e dobët e protezës, lezionet e mukozës së gojës, stomatiti protetik etj [2, 3].

Mbarimi i protezave totale tek individët pa dhëmbë dhe kujdesi i shëndetit oral janë të rëndësishme për cilësinë e jetës dhe shëndetin e përgjithshëm, veçanërisht për të moshuarit. Pacientët me padhëmbësi totale që nuk kanë proteza, ose kanë proteza joadekuate, kanë një mundësi më të madhe për të zhvilluar ndryshime të mukozës orale. Këto probleme janë më të shprehura nëse mosha e pacientit është më e shtyer dhe mundësitë regjeneruese janë më të ngadalshme. Gjendjet sistemike dhe sëmundjet e përgjithshme mund të ndikojnë në mjedisin oral dhe ndryshojnë përgjigjet e indeve dhe rezistencën e tyre. Gjendje të ndryshme mjekësore që lidhen me hiposalivacion dhe aktivitet parafunksional mund të rezultojnë në rrezik më të lartë të ndryshimeve të mukozës orale [4], dhe diabetes mellitus raportohet të jetë faktor rreziku për hiperplazion dhe stomatit protetik [5]. Në disa hulumtime është gjetur se lezionet janë më të shpeshta tek femrat se tek meshkujt [6]. Kjo frekuencë e lartë e lezioneve ndër femra nuk kuptohet mirë, por megjithatë sugjerohet se mund të jetë për faktin se pacientet femrat i mbajnë protezat e tyre në periudha më të gjata kohore për qëllime estetike [7].

Përdorimi dhe mirëmbajtja joadekuate e protezave, retensioni i dobët dhe traumat mekanike rezultojnë në ndryshime të mukozës oral të ashtuquajtura lezione orale. Lezionet e mukozës orale përkufizohen si ndryshime jonormale në ngjyrën e mukozës, ënjtje ose humbje të integritetit të sipërfaqes së mukozës dhe mund të paraqiten në formë të ulçerave, edemës, hiperplazionit dhe hiperemisë, të përcjellura me ndryshime citologjike [8]. Megjithatë, prania e protezës në mukozën orale si e vetme, pa ndonjë faktorë shtesë mund të shërbej si katalizator për inicimin e stomatitit protetik [9].

Qëllimi i këtij hulumtimi ishte përcaktimi i ndryshimeve citologjike tek bartësit e protezave totale të punuara nga rezina-akrilate.

## Materiali dhe metoda

Ky hulumtim është realizuar në pacientët e trajtuar në Klinikën e Protetikës Stomatologjike të Qendrës Klinike Stomatologjike Universitare të Kosovës (QKSUK). Grupi eksperimental (GE) ishte i përbërë nga 50 pacientë. Kriteret e përfshirjes për këtë hulumtim kanë qenë: mosha mbi 50 vjeç, bartja e protezave totale nga rezina të paktën një vit, të cilat ishin të punuara në laboratorin e QKSUK-së nga i njëjti teknik dentar, në kushte të ngjashme të fabrikimit të protezave. Gjithashtu u caktua një grup kontrolli (GK) nga 50 pacientë, më të vjetër se 50 vjeç, pa restaurime protetikore mobile, të cilët vizituan Qendrën Klinike Stomatologjike Universitare të Kosovës, Prishtinë, për arsye të tjera. Për dy grupet është marrë anamneza, duke përfshirë: anamnezën mjekësore dhe mjekimi, kohëzgjatja e mbajtjes së protezave (GE), dhe çështjet subjektive që lidhen me protezat e tyre.

Ndryshimet klinike në mukozën e gojës janë vlerësuar përmes ekzaminimit të plotë intra/ekstra-oral me theks në ndryshimet eventuale të mukozës orale në kontakt me protezat. Këto ekzaminime përfshinin edhe grupin e kontrollit. Në aspektin klinik, të gjithë pacientët me stomatit protetik (**Figura 1** dhe **Figura 2**), u klasifikuan në tri tipe klinike (klasifikimi i Njutonit) [10]:

- **Tipi I** i Njutonit**:** lezione hiperemike në formë pikash (inflamacion i thjeshtë i lokalizuar)
- **Tipi II** i Njutonit**:** eritema difuze e kufizuar në mukozën që kontakton protezën (inflamacion i thjeshtë i përgjithësuar)
- **Tipi III** i Njutonit**:** sipërfaqe granulare (hiperplazi papilare inflamatore).

Të gjithë të hulumtuarve u janë marrë mostrat për analiza citologjike dhe janë dërguar në Institutin e Histopatologjisë në Universitetin e Prishtinës, Fakulteti i Mjekë-

**Figura 1** Stomatiti protetik te bartësi i protezave totale në nofullën e sipërme.

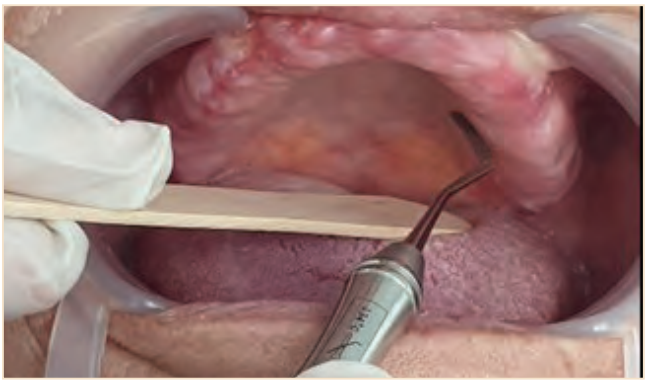

**Figura 3** Marrja e strishos për ekzaminim citologjik.

**Figura 2** Stomatiti protetik te bartësi i protezave totale në nofullën e poshtme.

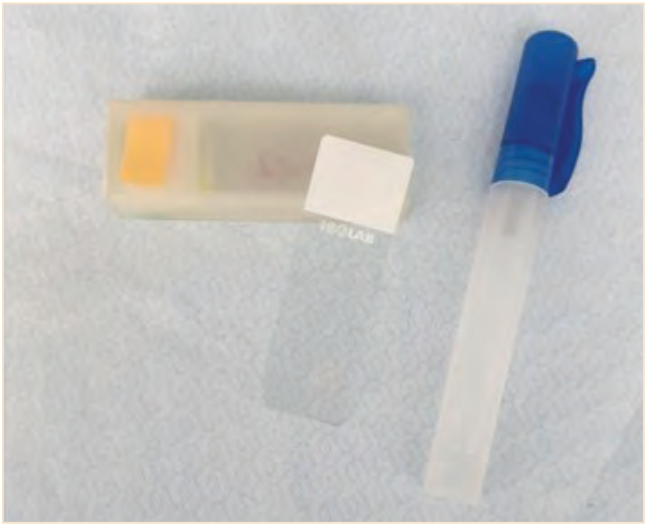

**Figura 4** Materiali për fiksim të strishos.

sisë. Strishot u morën nga zonat e mukozës së gojës në kontakt të ngushtë me bazën e protezës (**Figura 3**), me instrument plastik me një forcë të moderuar. Gjithashtu, u bë shtrirja e tyre ne xham të mikroskopit dhe fiksimi me spray prej 96% alkool për 15 minuta (**Figura 4**) [11]. Më pas, mostrat u dorëzuan në laboratorin e patologjisë dhe u ngjyrosën me teknikën Papanicolau (**Figura 5**) [12]. Numri i qelizave plotësisht të keratinizuara u krahasuan me popullatën totale të qelizave epiteliale.

Ky hulumtim është kryer në përputhje me Deklaratën e Helsinkit, dhe aprovimi etik për këtë studim është marrë nga Komisioni i Etikës të Qendrës Klinike Stomatologjike Universitare të Kosovës, Prishtinë, me numër Protokoli Ref. 324 te datës 18.11.2015. Paraprakisht është marrë pëlqimi informues me shkrim nga pjesëmarrësit e këtij hulumtimi, të cilëve u është sqaruar të gjitha procedurat gjatë këtij hulumtimi.

**Analizat statistikore.** Analiza e të dhënave është realizuar duke përdorur programin SPSS 19 (SPSSInc., Chicago, Illinois, USA) dhe Excel 2010 (Microsoft Corpora-

**Figura 5** Strishot e fiksuara dhe të ngjyrosura.

tion, Redmond, WA, USQA). Të dhënat statistikore janë analizuar me statistikë deskriptive (vlera mesatare, devijacioni standart, vlera minimale dhe maximale), si dhe vlerat të shprehura në përqindje.

## Rezultatet

Të dhënat demografike të gjinisë dhe të moshës të dy grupeve pjesëmarrëse në këtë hulumtim janë prezentuar në **Tabelën 1**. Sa i përketë indeksit të keratinizimit në grupin kontrollues nuk janë gjetur asnjë ndryshim te asnjë pacient, e të cilët nuk kanë qenë bartës të protezave totale. Sipas hulumtimit tonë, të dhënat e indeksit të keratinizimit për GE, tregojnë se te 10, 0% të të hulumturarve u gjet indeksi keratinizues i ulët, 30, 0% indeksi mesatar dhe në 60% të pacientëve u konfirmua indeksi i lartë keratinizues, të cilët ishin të gjithë bartës të protezave totale (**Tabela 2**).

Në gjetjet citologjike indeksi piknotik nuk është regjistruar në 86.0% në GK dhe në 74% të GE. Indeksi piknnotik me indikacion të dobët (+) (<50%) është regjistruar në 14.0% në GK dhe në 26.0% në GE. Gjithashtu, kemi prezentuar indeksin eozinofilik i cili ishte dobët i shprehur (+) (<50%) në 22.0% në GK dhe në 10.0% të GE. Ndërsa, mesatarisht i shprehur (+) (50%) ishte i pranishëm në 34.0% të GK dhe në 36.0% të GE. Indeksi eozinofilik i shprehur në mënyrë të konsiderueshëm (++) (>50%) ishte i pranishëm në 44.0% të GK dhe në 54.0% të GE (**Tabela 3**).

Debrisi granular mungonte në 4, 0% të GE. Në 58, 0% të GE kishte prani të ulët (+) (<50%) të debrisit granular, sasi e moderuar (+) (50%) ishin e pranishme në 30, 0% të GE, ndërsa një sasi e konsiderueshme (++) (> 50%) ishte e pranishme në 8, 0% të GE. U vu re një variacion i vogël në GK. Megjithatë, dallimi midis pranisë së debrisit granulare në gjetjet citologjike në GK dhe GE është dallim josinjifikant, p>0.5. Mungesa e granulociteve u vu re vetëm në 4, 0% të GE. Përqindja më e lartë e pacientëve (afërsisht 68%) te GE kishin numër të ulët të granulociteve (+) (<50%). Prania e moderuar (+) (50%) e granulociteve ishte në 34, 0% të GE. Ndërsa, një numër i konsiderueshëm i granulociteve (++) (> 50%) ishte i pranishëm në 4, 0% të GE. Kishte një prani të ndryshme të granulociteve në grupin e kontrollit (GK). Megjithatë, dallimet në përqindje të vërejtura midis modaliteteve në GK dhe GE për variablat e granulaciteve nuk ishin sinjifikante. Në 88% të subjekteve të grupit GK dhe të 86% të pacientëve GE nuk janë gjetur të pranishme eritrocitet, përderisa prania e dobët e tyre janë regjistruar në 12% të GK dhe në 10% të GE. Kurse prania e konsiderueshme e eritrociteve janë regjistruar në 4% të GE. Në gjetjet citologjike është regjistruar prania e dobët e florës bakterore (+) (<50%) në 64.0% në GE dhe në 82% në GK. Prania mesatare e florës bakterore në gjetjet citologjike u regjistrua në 36.0% në GE dhe në 18.0% në GK (**Tabela 4**).

Prania e dobët e qelizave epiteliale (+) (<50%) është regjistruar në 14.0% të GK dhe 12.0% të GE. Prania mesatare e qelizave epiteliale (+) (50%) janë regjistruar në 60.0% si në GK edhe në GE, ndërsa prania e konsiderueshme e qelizave epiteliale (++) (>50%) janë regjistruar në 26% në GK dhe në 28% në GE. Në gjetjet citologjike nuk janë gjetur të pranishme në 96.0% në GK dhe 100.0% në GE. Prania e dobët e qelizave parabazale (+) (<50%) janë regjistruar në 4.0% në GK. Qelizat intersticiale ishin të pranishme në 100.0% të GK, ndërsa 94% në GE (**Tabela 5**).

**Tabela 1** Karakteristikat demografike te grupeve dhe mosha

| | Grupi kontrollues | | Grupi eksperimentues | |
|---|---|---|---|---|
| Gjinia | M | F | M | F |
| Nr | 28 | 22 | 29 | 21 |
| % | 56 | 44 | 58 | 42 |
| Age Min | 50.0 | | 50.0 | |
| Age Max | 79.0 | | 86.0 | |
| Age mean | 61.4 | | 65.7 | |
| Std.Dev | 7.76 | | 8.94 | |

**Tabela 2** Indeksi kertinizimit te grupi eksperimental

| Indeksi i kertinizimit | GE | |
|---|---|---|
| | Nr | % |
| Ulët | 5 | 10 |
| Mesatar | 15 | 30 |
| I lartë | 30 | 60 |
| Gjithsej | 50 | 100 |

**Tabela 3** Indeksi piknotik dhe eozinofilik

| | Indeksi piknotik | | | | Indeksi eozinofilik | | | |
|---|---|---|---|---|---|---|---|---|
| | GK | | GE | | GK | | GE | |
| | Nr | % | Nr | % | Nr | % | Nr | % |
| Nuk ka | 43 | 74 | 37 | 86 | 0 | 0 | 0 | 0 |
| Dobët, (+), <50% | 7 | 26 | 13 | 14 | 11 | 22 | 5 | 10 |
| Mesatar, (+), 50% | 0 | 0 | 0 | 0 | 17 | 34 | 18 | 36 |
| Konsiderueshëm (++), >50% | 0 | 0 | 0 | 0 | 22 | 44 | 27 | 54 |
| Gjithsej | 50 | 100 | 50 | 100 | 50 | 100 | 50 | 100 |

▶**Tabela 4** Distribuimi i debrisit granular, granulocitet, eritrocitet dhe flora bakteriale te grupi ekzaminues dhe kontrollues

| | Debrisi granular | | | | Granulocitet | | | | Eritrocitet | | | | Flora bakterore | | | |
|---|---|---|---|---|---|---|---|---|---|---|---|---|---|---|---|---|
| | GK | | GE | | GK | | GE | | GK | | GE | | GK | | GE | |
| | Nr | % | Nr | % | Nr | % | Nr | % | Nr | % | Nr | % | Nr | % | Nr | % |
| Nuk ka | 5 | 10 | 2 | 4 | 3 | 6 | 2 | 4 | 44 | 88 | 43 | 86 | 0 | 0 | 0 | 0 |
| Dobët, (+), <50% | 21 | 42 | 29 | 58 | 28 | 56 | 34 | 68 | 6 | 12 | 5 | 10 | 41 | 82 | 32 | 64 |
| Mesatar, (+), 50% | 23 | 46 | 15 | 30 | 18 | 36 | 1 | 24 | 0 | 0 | 0 | 0 | 9 | 18 | 18 | 36 |
| Konsiderueshëm (++), >50% | 1 | 2 | 4 | 8 | 1 | 2 | 2 | 4 | 0 | 0 | 2 | 4 | 0 | 0 | 0 | 0 |
| Gjithsej | 50 | 100 | 50 | 100 | 50 | 100 | 50 | 100 | 50 | 100 | 50 | 100 | 50 | 100 | 50 | 100 |

▶**Tabela 5** Distribuimi i qelizave epiteliale, qelizave bazale dhe qelizave intersticiale te grupi ekzaminues dhe kontrollues

| | Qelizat epiteliale | | | | Qelizat bazale | | | | Qelizat intersticiale | | | |
|---|---|---|---|---|---|---|---|---|---|---|---|---|
| | GK | | GE | | GK | | GE | | GK | | GE | |
| | Nr | % | Nr | % | Nr | % | Nr | % | Nr | % | Nr | % |
| Nuk ka | 0 | 0 | 0 | 0 | 48 | 96 | 50 | 100 | 0 | 0 | 0 | 0 |
| Dobët, (+), <50% | 7 | 14 | 6 | 12 | 2 | 4 | 0 | 0 | 0 | 0 | 0 | 0 |
| Mesatar, (+), 50% | 30 | 60 | 30 | 60 | 0 | 0 | 0 | 0 | 0 | 0 | 3 | 6 |
| Konsiderueshëm (++), >50% | 13 | 26 | 14 | 28 | 0 | 0 | 0 | 0 | 50 | 100 | 47 | 94 |
| Gjithsej | 50 | 100 | 50 | 100 | 50 | 100 | 50 | 100 | 50 | 100 | 50 | 100 |

## Diskutimi

Në paraqitjen e stomatitit protetik kontribuojnë faktorë multifaktorial, si dhe mund të shfaqet edhe te personat e shëndetshëm e që janë bartës të protezave totale. Në këtë studim kemi hulumtuar lidhjen ndërmjet protezës dhe indit mukozal tek bartësit e protezave totale, duke përdorur citologjinë eksfolative dhe duke bërë krahasime me grupin kontrollues të cilët nuk ishin bartës të protezave. Rezultatet epiteliale citologjike te pacientët e grupit kontrollues ishin në përputhje me rezultatet e raportuara nga autorët tjerë [13].

Në hulumtimin tonë, të dhënat e 90% pacientëve bartës të protezave totale treguan indeks të lartë deri mesatar keratinizues të mukozës orale nën bazën e protezës, e cila na tregon se përdorimi afatgjatë i protezave nga rezina mund të ndikojë në shkallën e keratinizimit. Ndërsa, te grupi kontrollues nuk kemi gjetur keratinizim. Të gjeturat tona janë në përputhshmëri me disa studime histologjike dhe citologjike të cilat treguan se kur mukoza orale mbulohet pjesërisht apo plotësisht nga proteza dentare, keratinizimi i mukozës ndryshon. Rezultatet e këtyre studimeve sugjeruan që keratinizimi ndryshon nga ortokeratoza në parakeratozë dhe manifestohet me reduktim të trashësisë së shtresës së korneumit [14]. Karakteristikat që mund të raportohen si tipike e që përfshijnë nivelin e lartë të keratinizimit, përfshijnë përqindje të lartë të qelizave acidofile, përqindje te ulët të qelizave nukleotike si dhe përqindje të ulët të qelizave bazofile dhe shumë ngjyrëshe. Sa i përketë indexit piknotik nuk është gjetur të jetë prezent në 86% të grupit të ekzaminuar dhe në 74% të grupit kontrollues. Pra, në këtë studim, nuk është gjetur rritje e qelizave mikronukleare në GE krahasuar me GK. Nga kjo mund të themi se stomatiti protetik nuk mund të konsiderohet si risk potencial malinjiteti, pasi efekti mutogjen nuk është zbuluar në këtë cilësim. Këto të gjetura janë plotësisht në përputhje me autorë të tjerë [15–17].

Të dhënat e fituara në hulumtimin tonë, tregojnë se nuk kishte ndonjë dallim sinjifikant mes pacientëve të dy grupeve në lidhje me shkallën e inflamacionit të përcaktuar në bazë të pranisë të debrisit granular dhe granulociteve. Mosprania e eritrociteve është regjistruar në përqindje të lartë në dy grupet, te GE 86, 0% dhe 88, 0% te GK. Numër i vogël i eritrociteve (+) (<50%) ka qenë i pranishëm te 12, 0% të KG dhe 10, 0% të GE. Sasi e konsiderueshme e eritrociteve (++) (> 50%) është regjistruar në vetëm 4, 0% të pacientëve të GK. Së bashku me variacionin e ulët, nuk ishte regjistruar asnjë dallim sinjifikant mes GE dhe GK.

Sa i përketë florës bakterore dobët e shprehur është regjistruar në 64% të pacientëve të GE dhe 82% të GK, dhe mesatarisht të shprehur në 36, 0 % të GE dhe 18.0 % në

GK. Si përfundim, të gjeturat tona, sugjerojnë se flora bakterore te pacientët bartës të protezave totale është e ngjashme me pacientët tjerë të GK, të cilët kanë vizituar klinikën tonë për çështje tjera orale shëndetësore. Kjo duke treguar ndikim të mundshëm reciprok të gjendjes së mukozës orale nën protezë, dhe anasjelltas [18].

Disa hulumtime tregojnë për raportin mes higjienës së dobët orale dhe rritjes së rrezikut për reaksione inflamatore, si dhe është treguar se personat të cilët bartin proteza totale, janë kryesisht njerëz të moshuar, ku mirëmbajtjen e higjienës orale e konsiderojnë vetëm me pastrimin e protezave [19, 20]. Kjo konsiderohet të jetë e mangët për higjienën orale të mirëfilltë dhe parandalimin e akumulimit të pllakut dentar. Është e domosdoshme të përdoret edhe ndonjë solucion dezinfektues oral, apo të zhyten protezat në tretje të holluar të hipoklorurit të natriumit. Pastërtia joadekuate e protezave, shkakton krijimin e biofilmit bakteror, dhe bakteret me mbeturinat nga biofilmi akumulohen në sipërfaqe të protezave. Të gjitha këto shkaktojnë reaksione inflamatore dhe paraqitjen e stomatitit protetik. Në mënyrë të ngjashme mund të veprojë edhe bartja e pandërprerë e protezave gjatë 24 orëve [19–22]. Në hulumtimin tonë nuk janë regjistruar variacione në përbërjen e qelizave epiteliale mes dy grupeve GE dhe GK.

## Përfundimi

Bartja e protezave totale manifestohet me ndryshime keratinoze të mukozës orale. Për tu mbajtur nën kontroll këto ndryshime, është e nevojshme tretmani efektiv dhe afatgjatë si dhe përmirësimi të shprehive të higjienës orale. Duhet fokusuar në pastrimin dhe dezinfektimin ditor të protezave, largimin e protezave gjatë natës apo edhe gjatë ditës në interval kohor 6–8 orë brenda 24 orëve. Po ashtu nevojiten edhe kontrollat e rregullta te stomatologu, e në rast të dëmtimit të tyre të realizohet ribazimi apo edhe mbarimi i protezave të reja sipas nevojës.

## Literatura:


[1] Ageing WP. World Population Ageing 1950-2050. Popul English Ed [Internet]. 2002; 26:5–9.

[2] Leles CR, Ferreira NP, Vieira AH, Campos AC V, Silva ET. Factors influencing edentulous patients' preferences for prosthodontic treatment. J Oral Rehabil. 2011; 38:333–9.

[3] McKenna G, Allen F, Woods N, O'Mahony D, Cronin M, Damata C, Normand C. Cost-effectiveness of tooth replacement strategies for partially dentate elderly: a randomized controlled clinical trial. Community Dent Oral Epidemiol [Internet]. 2013; 1–9.

[4] Kivovics P, Jáhn M, Borbély J, Márton K. Frequency and location of traumatic ulcerations following placement of complete dentures. Int J Prosthodont 2007; 20:397401.

[5] Dundar N, IlhanKal B. Oral mucosal conditions and risk factors among elderly in a Turkish school of dentistry. Gerontology 2007;53:16572

[6] Macedo Firoozmand L, Dias Almeida J, Guimarães Cabral LA. Study of denture induced fibrous hyperplasia cases diagnosed from 1979 to 2001. Quintessence Int 2005; 36:825 9.

[7] da Silva HF, MartinsFilho PR, Piva MR. Denturerelated oral mucosal lesions among farmers in a semiarid Northeastern Region of Brazil. Med Oral Patol Oral Cir Bucal 2011; 16:e7404.

[8] El Toum S, Cassia A, Bouchi N, Kassab I. Prevalence and distribution of oral mucosal lesions by sex and age categories: A retrospective study of patients attending Lebanese school of dentistry. Int J Dent 2018; 17:1-6, DOI .org/10.1155/2018/4030134.

[9] Banting DW, Greenhorn PA, McMinn JG. Effectiveness of a topical antifungal regimen for the treatment of oral candidiasis in older, chronically ill, institutionalized adults. J Can Dent Assoc 1995; 61:199–200, 203–205.

[10] Newton AV. Denture sore mouth: a possible etiology. Br Dent J.1962; 1:357-60.

[11] Kumar S, Vezhavendhan N, Priya S. Role of oral exfoliative cytology in oral leukoplakia and squamous cell carcinoma. Int. Journal of Clinical Dental Science. 2011; 2(1).

[12] Papanicolaou, G N and Traut H F: Diagnosis of uterine cancer by the vaginal smear. The commonwealth Fund, New York, 1943.

[13] Harinasuta S, Howlett J. Keratinization of palatal mucosa beneath metal-based removable partial dentures. J Dent. 1992; 20:152–155.

[14] Akal UK, Mocan A, Aydotan S, Oygür T, Baci L, Camdeviren H. Keratinization of palatal mucosa beneath metal-based removable partial and acrylic-based complete dentures compared with normal palatal mucosa: a clinical, cytological and histological study. J Marmara Univ Dent Fac. 1997; 2(4):665-672.

[15] Gonsalves WC, Wrightson AS, Henry RG. Common oral conditions in older persons. Am Fam Physician 2008; 78: 845–852.

[16] Pentenero M, Broccoletti R, Carbone M, Conrotto D, Gandolfo S. The prevalence of oral mucosal lesions in adults from the Turin area. Oral Dis 2008; 14: 356–366.

[17] Lukomska-Szymaska M, Brzeziski PM, Zieliski A, Sokołowski J. Cytological response of palatal epithelium to TiN-coated CoCr alloy denture. Folia Histochem Cytobiol. 2012; 50(1):104-110. Published 2012 Apr 24. doi:10.2478/18704.

[18] Dikbas I, Koksai T, Calikkocaoglu S. Investigation of the cleanliness of dentures in a university hospital. Int J Prosthodont 2006; 19: 294-298.

[19] Khasawneh S, Al-Wahadni A. Control of denture plaque and mucosal inflammation in denture wearers. J Ir Dent Assoc 2002; 48: 132-138.

[20] Evren BA, Uludamar A, Ieri U, Ozkan YK. The association between socioeconomic status, oral hygiene practice, denture stomatitis and oral status in elderly people living different residential homes. Arch Gerontol Geriatr 2011; 53(3): 252-257.

[21] Kulak-Ozkan Y, Kazazoglu E, Arikan A. Oral hygiene habits, denture cleanliness, presence of yeasts, and stomatitis in elderly people. J Oral Rehabil 2002; 29: 300-304.

[22] Rhodus NL, Brown J. The association of xerostomia and inadequate intake in older adults. J Am Diet Assoc. 1990 Dec; 90(12):1688-92.